

Narayana Verlag


Spektrum der Homöopathie 2021-1, Genius epidemicus

Leseprobe

[Spektrum der Homöopathie 2021-1, Genius epidemicus](#)

von [Narayana Verlag](#)

Herausgeber: Narayana Verlag



Im [Narayana Webshop](#) finden Sie alle deutschen und englischen Bücher zu Homöopathie, Alternativmedizin und gesunder Lebensweise.

Copyright:

Narayana Verlag GmbH, Blumenplatz 2, D-79400 Kandern

Tel. +49 7626 9749 700

Email info@narayana-verlag.de

<https://www.narayana-verlag.de>

Narayana Verlag ist ein Verlag für Bücher zu Homöopathie, Alternativmedizin und gesunder Lebensweise. Wir publizieren Werke von hochkarätigen innovativen Autoren wie Rosina Sonnenschmidt, Rajan Sankaran, George Vithoulkas, Douglas M. Borland, Jan Scholten, Frans Kusse, Massimo Mangialavori, Kate Birch, Vaikunthanath Das Kaviraj, Sandra Perko, Ulrich Welte, Patricia Le Roux, Samuel Hahnemann, Mohinder Singh Jus, Dinesh Chauhan.

Narayana Verlag veranstaltet Homöopathie Seminare. Weltweit bekannte Referenten wie Rosina Sonnenschmidt, Massimo Mangialavori, Jan Scholten, Rajan Sankaran & Louis Klein begeistern bis zu 300 Teilnehmer

EDITORIAL

Liebe Leserinnen und Leser,

seit mehr als einem Jahr setzt sich die Menschheit mit einem neuen Virus auseinander, das immer neue Schwachstellen in unserem gesellschaftlichen und individuellen Leben aufdeckt. Für Politik, Wirtschaft, Gesundheits- und Erziehungssysteme wie für jeden Einzelnen im Arbeitsalltag, in Familien und privaten Beziehungen ist die Pandemie ein nicht enden wollender Stresstest. Auch die Homöopathie muss sich beweisen gegenüber der Herausforderung eines Krankheitsbildes mit vielen Facetten und ganz unterschiedlichen Verläufen.

Nach einem Jahr kann man sagen: Ein eindeutiger Genius epidemicus wie in so manchen Grippewellen ist nicht auszumachen. Das war auch bei der Spanischen Grippe nicht anders, wie der Artikel „Pandemie mit Déjà-vu“ zeigt. Genau wie damals spiegelt sich der Genius epidemicus auch heute in einem Pool von Arzneimitteln wie Bryonia, Gelsemium, Eupatorium und anderen. Weltweit am häufigsten wird wohl Bryonia alba eingesetzt, das nicht nur dem Inbegriff der Symptome vieler an Covid-19 Erkrankten entspricht, sondern auch den mit der Corona-Krise verbundenen Existenzängsten. Das hören wir aus New York ebenso wie aus dem Grödner Tal. Wir haben zahlreiche Beiträge aus den Hotspots der Pandemie erhalten, von KollegInnen aus Norditalien, den USA, Russland, Südafrika, Spanien, Indien, Belgien und den Niederlanden. Darunter befinden sich bewegende Zeitdokumente, die in den Einzelschicksalen der Fallbeispiele den ganzen Schrecken dieser Krankheit erahnen lassen. Gleichzeitig macht es Hoffnung zu lesen, wie gut beispielsweise elf Sars-CoV-2-positive, symptomatische Nonnen eines Südtiroler Klosters im Durchschnittsalter von 80 Jahren unter homöopathischer Behandlung die Infektion überstehen.

Auch wenn bei einem so vielgestaltigen Krankheitsbild mit einem hohen Anteil harmloser Verläufe eine Arzneiwirkung oftmals schwer einzuschätzen ist, belegt in vielen Beispielen ein rascher Umschwung mit nachhaltiger Besserung den Erfolg der homöopathischen Behandlung. Dadurch lässt sich in den meisten Fällen das Ziel erreichen, ein Fortschreiten der Erkrankung mit der Notwendigkeit einer stationären Behandlung zu vermeiden. Auf diese Weise kann die Homöopathie da, wo sie in den ersten Stadien von Covid-19 eingesetzt wird, einen wichtigen Beitrag gegen den Therapienotstand in der Pandemie leisten. Das gilt auch für die häufigen protrahierten Verläufe im Rahmen eines Long Covid oder eines Post-Covid-Syndroms. Neben Konstitutionsmitteln spielen auch hier Arzneien des Genius epidemicus eine wichtige Rolle.

Zusätzlich zu den Polychresten aus dem bereits erwähnten Pool haben viele unserer Autoren gute Erfahrungen mit weniger bekannten Mitteln wie Adamas, Grindelia, Lobelia purpurascens oder Bothrops lanceolatus gemacht. Arzneien wie Abrotanum oder Radium bromatum wurden über die Pflanzentheorie oder das Periodensystem der Elemente ermittelt und die Vertreter mo-

derner methodischer Ansätze ließen sich dabei von der Idee leiten, dass der Genius epidemicus nicht nur den Inbegriff der Symptome von Covid-19 repräsentieren, sondern auch in Bezug zu globalen Krankheitsaspekten der Gesellschaft und des Planeten Erde stehen sollten. So gehört beispielsweise das Thema von Social Distancing und Isolation ebenso zu Camphora und der Subklasse der Magnoliidae wie zum AIDS-Miasma mit Ozon, der Pilzart Cryptococcus neoformans und den radioaktiven Aktiniden. Besonders augenfällig ist der Doppelbezug zur Krankheit des Menschen und zur Krise des Planeten bei den Treibhausgasen Ozon und Kohlendioxid mit ihrem klinischen Fokus auf den Atemwegen. Eine Sammlung von 34 Covid-19-Fällen bestätigt dabei die Hypothese von Carboneum dioxygenisatum als einer wichtigen epidemischen Arznei in der aktuellen Pandemie.

In der homöopathischen Praxis sind viele Kollegen allerdings weniger durch die eigentliche Krankheit Covid-19 als durch die psychosozialen Begleiterscheinungen und Folgen der Corona-Krise gefordert. Wer nicht in einem Hotspot arbeitet, sieht selten Infizierte, aber um so häufiger Patienten, die an Ängsten, Paranoia, Depression, Überforderung und Burnout, oft mit einer Vielfalt von psychosomatischen Symptomen, leiden. Die zwei Beiträge zu den Coronaängsten und dem „Morbus Lockdown“ können nur einen ersten Eindruck der Dimension dieser Problematik vermitteln, deren Auswirkungen uns noch über viele Jahre beschäftigen werden. So wie diese ganze Ausgabe zum Genius epidemicus nur einen kleinen Ausschnitt der weltweiten Reaktion der Homöopathen auf diese globale Ausnahmesituation zeigen kann, während sich viele Länder der Welt noch oder wieder im Lockdown befinden. Wie die Homöopathie bei diesem Stresstest abgeschnitten und ob sie ihre Chance genutzt hat, werden wir erst im Rückblick in einer hoffentlich nicht allzu fernen Zukunft einschätzen können.

Christa Gebhardt & Dr. Jürgen Hansel

Chefredaktion





Kassenpraxis und Grippewelle: Der Genius epidemicus bewährt sich in vielen Fällen.



Spanische Grippe und Corona: Die Parallelen der Pandemien sind verblüffend.



Ökosysteme und chronischer Zerfall: AIDS-Miasma und ein pathogener Pilz als Lösung.



USA und Rassismus: Die Pandemie trifft die schwarze Bevölkerung am schlimmsten.

Atemnot und Erinnerungslücken: Ozonum hilft Patienten bei Angst vor dem Erstickten, Pestinum lindert kognitive, psychische und neurologische Folgeschäden der Pandemie.



INHALT

EDITORIAL TITELTHEMA:
GENIUS EPIDEMICUS


	Seite 1		
Ulrich Welte ZWISCHEN SKYLLA UND CHARYBDIS Scilla maritima als epidemisches Mittel in der Grippewelle 2015	Seite 4	Natalya Dinat und Fiona Anderson I CAN'T BREATHE COVID-19 und die Homöopathie in Südafrika	Seite 64
Markus Kuntosch RÜCKFALL AM FÜNFTEN TAG Gelsemium bei epidemischer Kopfgrippe	Seite 12	Olga Fatula POST-COVID UND DIE ZWEITE WELLE Artemisia abrotanum und Schlangennmittel im Fokus	Seite 70
Stefanie Jahn PANDEMIE MIT DÉJÀ-VU Spanische Grippe und Covid-19: ein Vergleich	Seite 16	Resie Moonen BANKROTT DES WIDERSTANDS Asteraceae, Stadium 15, Tuberkulinum und die Säuren	Seite 78
Rajan Sankaran und Kollegen LOCKED DOWN IN DER EIGENEN WELT Camphora und homöopathische Ansätze bei Covid-19	Seite 24	Impressum	Seite 85
Giuseppe Fagone VOM VIRUS ÜBERROLLT Homöopathie in der italienischen Tragödie	Seite 34	Hans Eberle und Friedrich Ritzer SOZIALE SPALTUNG Radium bromatum und die Systematik der Pandemie	Seite 86
Elisabeth Delago HILFE FÜR DIE ALTEN Lobelia purpurascens und eine Handvoll Mittel	Seite 38	Bob Blair HINTER DER MILCHGLASWAND Cryptococcus neoformans und das AIDS-Miasma	Seite 94
Michael Takacs SENSIBLE SCHNITTSTELLEN Homöopathische Begleitbehandlung auf einer Corona-Station	Seite 44	Petr Simeon Gajdoš WENN DER NEBEL SICH NICHT LICHTET Ozon, Pestinum und das Covid-19-Stigma	Seite 102
Sally Williams IN DER ARMUTSFALLE Bryonia alba als wichtigste epidemische Arznei	Seite 50	Jordi Vila i Alcalde ERSCHÖPFTES PERPETUUM MOBILE Carboneum dioxygenisatum gegen die Krankheit unserer Zeit	Seite 110
Marina Braun und Petra Cunitz IN EINEM KASTEN OHNE LUFT COVID-19 in der chassidischen Gemeinde in Brooklyn	Seite 56	Susanne Diez BEDROHTE EXISTENZ Coronaängste im Spiegel der systematischen Materia Medica	Seite 120
		Wiet van Helmond MORBUS LOCKDOWN Ginkgo biloba und Fragaria vesca in der Risikogruppe der Alten	Seite 128

INHALT



HILFE FÜR DIE ALTEN

Lobelia purpurascens und eine Handvoll Mittel



Die engen Täler in den Dolomiten entwickelten sich früh im Winter 2020 zu Corona Hotspots, als die besondere Spezialität des Virus noch gar nicht erkannt war.

Copyright | shutterstock / Gaba Stock

AUTORIN | Elisabeth Delago

ZUSAMMENFASSUNG: Vier Fallbeispiele von mittelschwer bis schwer an Covid-19 erkrankten PatientInnen im Alter zwischen 80 und 92 Jahren zeigen die Möglichkeiten homöopathischer Behandlung bei dieser Risikogruppe. Von 70 Corona-PatientInnen der Autorin musste lediglich eine hospitalisiert werden, keine ist gestorben. Bei einem Covid-19-Ausbruch in einem Südtiroler Nonnenkloster hat sich Lobelia purpurascens in der Prophylaxe bzw. im Frühstadium der Erkrankung bewährt; in den vier Kasuistiken haben die Klosterschwester jeweils ein weiteres homöopathisches Mittel erhalten. Bei einer jüngeren Patientin mit Post-Covid-Syndrom über sechs Monate kam es nach der Covid-19-Nosode zu einer deutlichen Besserung.

SCHLÜSSELWÖRTER: Arsenicum album, Bryonia, Camphora, Causticum, Coronavirus, Covid-19, Covid-19-Nosode, Diarrhö, Eupatorium perfoliatum, Gelsemium, Genius epidemicus, Kollaps, koronare Herzerkrankung, Lobelia purpurascens, Nosode, Phosphorus, Pleuritis, Pneumonie, Post-Covid, Stannum

Ich freue mich, über meine Erfahrungen bei der homöopathischen Behandlung von Covid-19-Patienten im März bis April 2020 im Grödnertal berichten zu dürfen. Gröden ist ein enges Tal mit drei größeren Ortschaften, das in der Skisaison – ähnlich wie Ischgl – als Tourismushochburg an die 20.000 internationale Gäste beherbergt.

Im Februar hatten wir Ärzte in Gröden das Gefühl, diese Grippewelle höre nie auf. Ende desselben Monats sahen wir dann, dass die Covid-19-Infektion ihr eigenes Symptombild hatte. In dieser Zeit war sicher über die Hälfte der Bevölkerung (Einwohnerzahl ca. 10.000) erkrankt. Schlimm war, dass nach Beginn der Testungen durch PCR-Rachenabstriche alle Ärzte fast gleichzeitig in Quarantäne waren und die Patienten nur telefonisch einen Ansprechpartner hatten. Per Telefon wurde ihnen gesagt, sie sollten 10–14 Tage Fieber abwarten, und wenn Atemnot dazukam, wurde ihnen eine Krankenschwester geschickt, die die O₂-Sättigung kontrollierte und sie eventuell ins Krankenhaus einweisen ließ. Ein direkter Kontakt mit einem Arzt war unmöglich und ins Krankenhaus wollte auch niemand. Mittlerweile hatte ich selbst die Infektion durchgemacht. Auch fast alle meiner Verwandten und viele meiner Patienten mit

ihren Familienangehörigen lagen mit Covid-19-Symptomen im Bett. Dadurch hatte ich die Möglichkeit, viele schwererkrankte Patienten durch Hausbesuche und telefonisch homöopathisch zu behandeln.

FALLBEISPIEL 1: Patientin, 90 Jahre alt, Vorerkrankung: koronare Herzkrankheit

Die gesamte Familie hat Grippe-Symptome mit starkem Husten und Fieber. Seit gestern Nachmittag kann sie sich nicht mehr auf den Beinen halten, sie liegt im Bett, „die Beine halten nicht mehr, schafft es gerade noch mit Unterstützung auf Toilette zu gehen. Extrem schwach. Anfangs hatte sie keine Grippesymptome, nach einigen Tagen ist leichter Husten dazugekommen.“

Eindruck beim Hausbesuch: Liegt ruhig im Bett, voll ansprechbar, sagt, die Beine wären zu schwach, zu schwer, um aufzustehen, blass, kein Hinweis auf ein zerebrales Geschehen. Sie will keine Krankenhauseinlieferung!

Verschreibung und Verlauf: Gelsemium C 200, und verklebert über die nächsten Tage.

Telefonische Rückmeldung am nächsten Tag: Deutliche Besserung, war in 2–3 Tagen wieder auf den Beinen, noch leichter Husten.

Materia medica von Clarke: „Gelsemium ist ein starkes lähmungserzeugendes Mittel. Es ruft einen allgemein körperlichen und geistigen Lähmungszustand hervor. Der Verstand ist träge, das ganze Muskelsystem ist erschlaft. Glieder erscheinen so schwer, dass er sie kaum bewegen kann.“

FALLBEISPIEL 2: Patient, 84 Jahre alt, starker Durchfall, Schwäche, Kollaps

Bisher selbständig, bewältigt den Haushalt alleine. Die Erkrankung hatte vor einer Woche mit einem starken Durchfall für einige Tage begonnen; er konnte den Stuhl nicht halten, er schaffte es nicht bis zur Toilette. Zunehmend wurde er von Tag zu Tag schwächer, liegt im Bett und schafft es nur mit Unterstützung aufzustehen.

Gestern kam es zweimal zu kollapsartigen Zuständen, jedes Mal bei Anstrengung, wenn er versucht hat, auf die Toilette zu gehen. Er schaffte es gerade mit Unterstützung die 6–7 Schritte zur Toilette und ist dann auf dem Toilettensitz zusammengesackt: Blass und kaltschweißig, die Augen nach oben verdreht, Zunge nach außen hängend. „Wir dachten, er ist tot, kein Puls, keine Reaktion über ca. 2 Minuten“, sagte die Tochter. Dann ist er durch Stimulation wieder zu sich gekommen.

Diagnose durch den Hausarzt: Typische Covid-19-Infektion, hat sich beim Kartenspielen mit anderen älteren Kollegen angesteckt (hier sind mehrere Fälle), Corona-Testung nicht nötig.

Beobachtung beim Hausbesuch: Liegt friedlich im Bett, ansprechbar, hat keine Beschwerden, ist extrem schwach, blass, Zunge dick weiß mit freien Rändern. Die Familie will keine stationäre Einlieferung ins Krankenhaus.

Verschreibung und Verlauf: Arsenicum album C 30, und verkleppert weiter. Am Abend deutlich besser, möchte aufstehen und aufs Klo gehen. Am nächsten Tag ist der Patient wieder sehr schwach, erneuter Kollaps beim Aufstehen. Anschließend Camphora C 200 und verkleppert in Wasser. Deutliche Besserung schon am nächsten Tag, keine Ohnmachtsanfälle mehr. Erholt sich innerhalb von 2–3 Wochen. Ist wieder voll selbständig.

Materia medica von Camphora: Kälte und Schauern, aber Abneigung gegen Zudecken (carb-veg); Kollapszustände, begleitet von Kälte und erschöpfender Lebenskraft, der Puls ist kaum wahrnehmbar, das Gesicht ist kalt und blau; Pneumonie oder Bronchitis mit Kollaps (lauroc, ant-tart).

Rubriken: Ohnmacht mit Kälte der Haut; Kollaps nach Diarrhö (ars-alb, camph, carb-v, verat).

FALLBEISPIEL 3: Patientin, 92 Jahre alt, Husten, Schwäche, Übelkeit, Vorerkrankung: koronare Herzkrankheit

Alleinstehend, bewältigt den Haushalt ohne fremde Hilfe. Sie hat seit einer Woche einen trockenen Husten, Temperatur: 37,4 °C, schwach, Übelkeit in den letzten drei Tagen. Von ihrer Tochter hat sie Gelsemium C 200 erhalten. Sie wurde zunehmend dyspnoisch und schwächer. Die O₂-Sättigung war bei 70%!! Mit dem Hausarzt und der Familie wurde besprochen, dass keine stationäre Aufnahme erfolgen sollte, da sie kaum Überlebenschancen hätte! Rachenabstrich PCR pos. Als Therapie bisher Clexane sowie Zithromax für 5 Tage.

Hausbesuch am 17. März: 37,1 °C, extreme Tachydyspnoe, Sprachdyspnoe, mit interkostalen sowie sternalen Einziehungen in Ruhe, zyanotische Lippen, starker Husten, sehr trocken, agg. beim Sprechen und bei jeder geringen Anstrengung, trockener Mund.

Verschreibung und Verlauf: Bryonia C 30 und aufgelöst über 2 Tage. Der Husten wurde daraufhin schnell besser. Wegen blutigem Urin und spontanem Nasenbluten am 19. März Gabe von Phosphorus C 200 und aufgelöst. Am 21. März anschließend Stannum C 200 wegen extremer Schwäche und Pneumonie. Am 9. April ist die Patientin besser, aber noch sehr schwach: Lobelia purpurascens C 200 bringt innerhalb von 1–2 Wochen deutliche Besserung der Atmung und des Allgemeinzustandes. Bericht der Angehörigen nach 3 Monaten: Verrichtet den Haushalt nun wieder alleine, noch leichte Kurzatmigkeit bei längerem Gehen und Treppensteigen.

FALLBEISPIEL 4: Patientin, 80 Jahre alt, Schmerzen in der Brust, Fieber, Pneumonie

Hausvisite am 15.03.2020, vor einem Monat zunehmende Schmerzen im Brustkorb mit Fieber. Im Krankenhaus v. a. wegen Herzinfarkt, deshalb wurde ein Herzkatheter gemacht, der jedoch keinen Hinweis auf einen Infarkt zeigte. Auf dem Rx-Thorax zeigte sich eine Pneumonie mit Pleuritis li. Daraufhin

erfolgte eine antibiotische Therapie für 25 Tage und mehrmalige Punktionen des Pleuraergusses. Danach folgte eine kurzzeitige Besserung. Jetzt klagte die Patientin wieder seit einigen Tagen über einen zunehmenden Schmerz unter linkem Rippenbogen, tiefes Einatmen geht nicht, durstlos, Druck durch enge Kleider stört, sehr schwach. Die Symptome sind sehr ähnlich wie vor einem Monat.

Verschreibung und Verlauf: Stannum C 200 und aufgelöst. Deutliche Besserung innerhalb von 2–3 Tagen.

COVID-19: AUSBRUCH BEI DEN KLOSTERSCHWESTERN

Elf Schwestern mit PCR-pos-Befund zeigen grippale Symptome. Durchschnittliches Alter ca. 80 Jahre, alle mit mehreren Vorerkrankungen und unter Medikamenten.

Verschreibung bei leichten, untypischen Symptomen für alle „prophylaktisch“ Lobelia purpurascens C 200 und aufgelöst für 2 Tage. Einigen Schwestern gab ich noch andere homöopathische Mittel außer Lob-p. Alle Schwestern haben sich gut erholt.

Schwester, 84 Jahre alt: Unter Hydroxachloroquin seit 20 Jahren wegen Rheuma, Osteoporose, zweimal kollabiert im Bad, hat einen Herzschrittmacher, 96 %-Sättigung, Camphora C 200. Rachen grau wie Asche, Herzschmerzen, Schweregefühl in den Beinen beim Gehen, trockener Mund. Eine Woche später Gabe

LOBELIA PURPURASCENS

Australischer Busch, wächst an feuchten Orten, wo viele Schlangen leben. Leguane essen nach Schlangenbiss diese Pflanzen und versterben nicht. Symptome ähneln den Folgen von Schlangenbissen.

Materia medica von White: Überwältigender Schwindel und Kopfschmerzen, übelkeitserregender Stupor. (Grippe-symptome). Intensive Erschöpfung der Lebenskraft und der Nerven. Tödlicher Frost. Lähmung der Lungen mit daraus resultierender CO₂-Vergiftung. „Wirkt bei schleichenden typhoiden Zuständen sehr ähnlich wie Baptisia und scheint das Gift der Influenza zu neutralisieren.“ Verschlechterung bei Bewegung, Verschlechterung bei feuchtem Wetter.

Materia medica von Clarke:

Mund: Mercurialischer Geschmack, dicker Speichel, Zunge weiß und gelähmt.

Nase: Trockenheit; Nase und Hals voll.

Brust: Atmung ist langsam, hört fast auf, Enge der Brust, mit Beklemmung und erschwerte Atmung, Empfindung als seien die Lungen gelähmt, oberflächliche Atmung.

Herz: Schmerz in der Brust unter den Rippen der linken Seite, quälendes Gefühl in der Herzgegend, Herz gelähmt, Herzschlag fast nicht wahrnehmbar.

Extremitäten: Müdigkeit und extreme Schwäche der Glieder. Die Knie scheinen unter dem Gewicht des Körpers zusammenzubrechen.



Copyright | Das Foto zeigt die Art
Lobelia valida / Jürgen Weiland

von Lob-p C 200 wegen weiter bestehender Schwäche und Schwindel noch beim schnellen Aufstehen, mit Rauschen dumpf im Ohr beim Liegen im Bett; sie ist sehr mitfühlend und menschlich mit ihren Mitschwestern. Gabe von Causticum C 200 (konstitutionell). Danach deutliche Besserung und für ca. eine Woche noch etwas Schwindel.

Schwester, 71 Jahre alt: Müde, Schwindel im Ohr beim Aufstehen, im Liegen besser, zweimal bei Schwindelanfall plötzlich auf den Boden gefallen, Knochenschmerzen extrem stark im Knie, trockener Mund extrem, Gefühl ausgetrocknet. Hatte schon Lob-p C 200 ohne Erfolg genommen. Nach 1 Woche noch trockener Mund, ziehende Schmerzen im Rücken agg. bei Aufstehen und Aufsitzen. Gabe von Gelsemium C 200. Besserung in 2–3 Tagen.

Schwester, 77 Jahre alt: Schlimme Muskelschmerzen in den Beinen, Schwäche und Schwindel, Lob-p C 200, nach einer Woche noch sehr starke Muskel-Knochenschmerzen in den Beinen. Gabe von Eupatorium perfoliatum C 200. Langsame Besserung in den nächsten zwei Wochen.

Schwester, 82 Jahre alt: Nach Lob-p C 200 zunehmende Hustenattacken trocken, Verschlechterung bei Bewegung, durstlos. Gabe von Bryonia C 200 und aufgelöst. Schnelle Besserung in 1–2 Tagen.

POST COVID

Die Beschreibung von Lobelia purpurascens in der Materia Medica ist den typischen Symptomen der Covid-19-Infektion erstaunlich ähnlich. Die Rolle dieses Mittels als „epidemisches“

Mittel wird sich erst noch herausstellen müssen. In nächster Zeit werden uns die Langzeitschäden der Covid-19-Infektion intensiver beschäftigen. Hierzu möchte ich zwei Patienten von mir vorstellen:

POST COVID FALLBEISPIEL 1: Patientin, 42 Jahre alt

Die Krankheit begann am 08.03.2020 mit Fieber, Knochenschmerzen und starker Schwäche. In den folgenden 2–3 Wochen zunehmendes Druckgefühl, brennende Schmerzen hinter dem Brustbein „wie Feuer“, trockener Mund, Herzstolpern, Angst zu sterben, besser durch Wärme, leichter Husten bei Anstrengung. Schlaf nur in Rückenlage, auf der linken Seite verschlechtert, Bauchlage verschlechtert.

Die Diagnose des Kardiologen: Covid-19-Infektion mit Perikarditis (sonographisch Perikarderguss). Behandlung mit Ibuprofen 3 x 600 mg.

Anamnese am 30.04.2020 (d. h. ca. 6 Wochen später!): Reizhusten ist besser, in den letzten 2 Tagen sehr gut gegangen, heute wieder trotz Medikamente Verschlechterung der stechenden Schmerzen in der Brust, Schwäche, alles ist bei Kälte deutlich schlechter.

Verschreibung und Verlauf: Lobelia purpurascens C 200, aufgrund der Verschlechterung bei Kälte und Bewegung sowie der starken Erschöpfung. Deutliche Besserung der Beschwerden in den nächsten Tagen. Die Kontrolle am 19.05.2020 ergibt, dass die Sonographie des Herzens keinen Perikarderguss mehr gezeigt hat. Bei Belastung hat sie noch leichte Schmerzen hinter dem Brustbein. Noch schwach, Wärme bessert, Durst ist stark, der trockene Mund extrem. Eine erneute Gabe von Lob-p C 200 zeigt keine Besserung mehr. Daraufhin Gabe von Bryonia C 200 und aufgelöst. Schnell Besserung in wenigen Tagen trotz Absetzen der Medikamente. Sie ist nach einer Woche ohne Beschwerden.

POST COVID FALLBEISPIEL 2: Patientin, 55 Jahre alt

Anamnese am 02.09.2020: Seit der Covid-19-Infektion im März mit Fieber, Rückenschmerzen und Husten hat sie einen fast kompletten Verlust des Geschmacks- und Geruchssinns (sie schmeckt weder Ingwer noch Salz) sowie Gefühllosigkeit bei Koitus. Diese beiden Beschwerden bestehen jetzt seit 6 Monaten und haben sich seither nicht gebessert. Außerdem berichtet sie noch immer über müde, schwere Beine.

Verlauf: Nach einer Gabe von Covid-19-Nosode C 200 berichtet sie am 20.10.2020 von einer deutlichen Besserung aller Beschwerden um 70 %.

Fazit: Die Bedeutung der Covid-19-Nosode in der Behandlung von Langzeitschäden wird sich erst noch herausstellen. Bei leichteren Fällen kamen bei mir Arzneien wie Gelsemium, Bryonia und Arsenicum album besonders häufig vor, wobei auch Camphora und Lobelia purpurascens Mittel sind, die für viele Patienten in Betracht kommen. Unter den 70 Covid-19-Patienten,

die mittelschwer bis schwer erkrankt waren und von mir homöopathisch behandelt wurden, waren über die Hälfte Risikopatienten in sehr hohem Alter. Kein einziger meiner Patienten ist verstorben und nur einer stationär eingeliefert worden. Die Covid-19-Symptome haben sich unter dem passenden homöopathischen Mittel in 1–2 Tagen deutlich gebessert.

Wenn keine Besserung eintraf, habe ich das Mittel abhängig von den neu auftretenden Symptomen gewechselt. Neben der homöopathischen Behandlung sind aber der persönliche Kontakt und engmaschige Kontrollen sehr wichtig, da Angst und Panik bei den Erkrankten vorherrschen. In der Sorge um die Gesundheit wurde in dieser Zeit die Menschenwürde vernachlässigt – für mich ein Zeichen dafür, dass es eine moderne Medizin braucht, in der ich mir wünsche, dass der eigene Wille und die Würde des Patienten als oberstes Gebot angesehen werden.



DR. ELISABETH DELAGO

Medizinstudium in Innsbruck, Facharztausbildung in der Hauernschen Kinderklinik Uni München, dreijährige homöopathische Ausbildung in München beim Deutschen Zentralverein homöopathischer Ärzte. Homöopathische Aus- und Weiterbildung an der International school for classic

Homeopathy bei Dr. Alfons Geukens. Weiterbildung bei Dr. Dario Spinedi (CH), Henny Heudens-Mast (B), Dr. Alok Pareek (Indien).

Seit 1999 Mitglied des Südtiroler Homöopathiekreises. Privatpraxis für Kinderheilkunde und Homöopathie in St. Ulrich (Gröden) und in Bozen.

Kontakt: delago@groeden.net

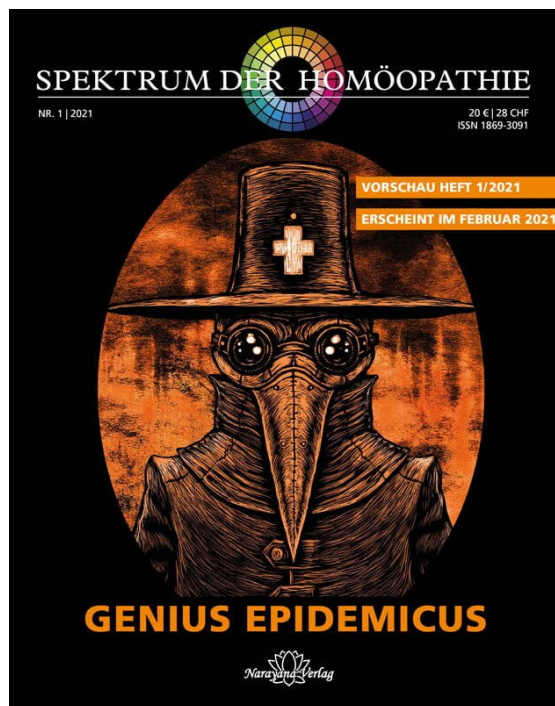
Narayana Verlag

Spektrum der Homöopathie 2021-1, Genius epidemicus

Homöopathie in Zeiten der Pandemie.

152 Seiten, Heft
erscheint 2021

[Jetzt kaufen](#)



Mehr Bücher zu Homöopathie, Alternativmedizin und gesunder Lebensweise www.narayana-verlag.de