Mima Hohmann

Bewegungsapparat Hund

Leseprobe

Bewegungsapparat Hund

von Mima Hohmann

Herausgeber: MVS Medizinverlage Stuttgart



Im Narayana Webshop finden Sie alle deutschen und englischen Bücher zu Homöopathie, Alternativmedizin und gesunder Lebensweise.

Copyright:
Narayana Verlag GmbH, Blumenplatz 2, D-79400 Kandern
Tel. +49 7626 9749 700
Email info@narayana-verlag.de
https://www.narayana-verlag.de

Narayana Verlag ist ein Verlag für Bücher zu Homöopathie, Alternativmedizin und gesunder Lebensweise. Wir publizieren Werke von hochkarätigen innovativen Autoren wie Rosina Sonnenschmidt, Rajan Sankaran, George Vithoulkas, Douglas M. Borland, Jan Scholten, Frans Kusse, Massimo Mangialavori, Kate Birch, Vaikunthanath Das Kaviraj, Sandra Perko, Ulrich Welte, Patricia Le Roux, Samuel Hahnemann, Mohinder Singh Jus, Dinesh Chauhan.

Narayana Verlag veranstaltet Homöopathie Seminare. Weltweit bekannte Referenten wie Rosina Sonnenschmidt, Massimo Mangialavori, Jan Scholten, Rajan Sankaran & Louis Klein begeistern bis zu 300 Teilnehmer

Inhaltsverzeichnis

Vorwort zur 3. Auflage . . . 5
Vorwort zur 2. Auflage . . . 5
Vorwort zur 1. Auflage . . . 6
Widmung . . . 7
Geleitwort . . . 8
Autorenvorstellung . . . 13

Teil 1 Grundlagen

1 Bewegung ist Leben . . . 16
1.1 Einleitung . . . 16
1.2 Evolution der Bewegung . . . 17
1.2.1 Definition der Bewegung . . . 17
1.2.2 Evolutionäre Gründe für Bewegung . . . 17
1.2.3 Voraussetzungen für Bewegung . . . 18
1.2.4 Störungen der Bewegung . . . 19
1.3 Allgemeines zur Bewegung . . . 20
1.3.1 Orientierung . . . 20
1.3.2 Bewusste Bewegung . . . 20

2 Statik und Dynamik des Hundes . . . 22
2.1 Statik . . . 22
2.2 Statikveränderungen und deren Folgen . . . 23
2.2.1 Statikveränderungen, Knochenumgestaltungen und gestörte Gelenkfunktionen . . . 24
2.2.2 Statikveränderungen und Muskelfunktionsstörungen . . . 25
2.3 Bewegungsdynamik des Hundes . . . 27
2.3.1 Schwerkraft und Antischwerkraftmuskel . . . 27
2.3.2 Messungen des Brems- und Beschleunigungsweges . . . 29

3 Schwerpunkt und Unterstützungsfläche . . . 31
3.1 Schwerpunkt . . . 31
3.2 Die Unterstützungsfläche . . . 32
3.2.1 Physiologische Veränderungen und ihre Auswirkungen auf die Unterstützungsfläche . . . 32
3.2.2 Pathologische Veränderungen und ihre Auswirkungen auf die Unterstützungsfläche . . . 33

Teil 2 Grundlagen der Anatomie

4 Der Knochen . . . 38
4.1 Einleitung . . . 38
4.2 Allgemeiner Aufbau . . . 38
4.2.1 Bestandteile des Knochens . . . 38
4.2.2 Makroskopischer Aufbau . . . 38
4.2.3 Mikroskopischer Aufbau . . . 38
4.3 Knochenformen . . . 39
4.4 Statik des Knochens . . . 40
4.5 Funktion des Knochens . . . 41
4.6 Knochenwachstum . . . 41
4.6.1 Die Knochendichte . . . 42
4.7 Knochenabbau . . . 42
4.7.1 Knochen und Alter . . . 42

aus: Hohmann, Bewegungsapparat Hund (ISBN 9783132452657) © 2025 Georg Thieme Verlag KG Stuttgart • New York

4.8 Der piezoelektrische Effekt . . . 43
4.9 Folgen des Bewegungsmangels für den Hund . . . 46
4.10 Funktions- und Wachstumsstörungen der Knochen . . . 47

5 Das Gelenk . . . 48
5.1 Einteilungen der Gelenke . . . 48
5.2 Der Gelenkaufbau . . . 49
5.2.1 Die Gelenkflächen . . . 49
5.2.2 Der Gelenkknorpel . . . 50
5.2.3 Gelenkkapsel (Capsula articularis) . . . 54
5.2.4 Synovia . . . 55
5.2.5 Gelenkbänder . . . 55
5.2.6 Intraartikuläre Strukturen . . . 56
5.3 Allgemeine Biomechanik eines Gelenks . . . 57
5.3.1 Gelenkbewegungen und Gelenkbeweglichkeit . . . 58
5.4 Die Gelenke im Einzelnen . . . 61
5.4.1 Rumpf-Schulter-Gelenk . . . 61
5.4.2 Das Schultergelenk (Art. humeri) . . . 66
5.4.3 Das Ellbogengelenk (Art. cubiti) . . . 69
5.4.4 Das Radioulnargelenk (Art. radioulnaris) . . . 74
5.4.5 Das Karpalgelenk (Art. carpi) . . . 74
5.4.6 Die Zehengelenke der Vorderextremität . . . 78
5.4.7 Pfoten und Krallen . . . 81
5.4.8 Die Wirbelsäule . . . 90
5.4.9 Das Sakroiliakalgelenk (SIG) . . . 116
5.4.10 Das Hüftgelenk (Art. coxae) . . . 125
5.4.11 Das Kniegelenk (Art. genus) . . . 135
5.4.12 Das Tarsalgelenk (Art. tarsi, Sprunggelenk) . . . 155
5.4.13 Die Zehengelenke der Hinterextremität . . . 161

6 Die Muskulatur – Bewegungsantrieb Nr. 1 . . . 162
6.1 Anatomie der Muskulatur . . . 162
6.1.1 Aufbau des Muskels . . . 162
6.1.2 Funktion des Muskels . . . 170
6.1.3 Muskeltypen und Kontraktionsformen . . . 174
6.2 Der wachsende Muskel . . . 176
6.3 Der verkürzte Muskel . . . 176
6.4 Der alternde Muskel . . . 176
6.5 Die Muskelkette . . . 180
6.6 Hilfseinrichtungen der Muskulatur . . . 181

7 Markante Knochenpunkte und tastbare Muskeln . . . 184
7.1 Einleitung . . . 184
7.2 Der Körper im Ganzen . . . 184
7.2.1 Frontalansicht . . . 184
7.2.2 Kaudalansicht . . . 186
7.2.3 Lateralansicht . . . 187
7.2.4 Dorsalansicht . . . 188
7.2.5 Ventralansicht . . . 190
7.3 Der Kopf . . . 191
7.4 Die Vordergliedmaße . . . 192
7.5 Die Hintergliedmaße . . . 196

aus: Hohmann, Bewegungsapparat Hund (ISBN 9783132452657) © 2025 Georg Thieme Verlag KG Stuttgart • New York

Teil 3 Funktionelle Anatomie

8 Die Bewegung des Hundes . . . 200
8.1 Die Bewegungsarten des Hundes . . . 200
8.1.1 Bewegung ohne Ortsveränderung . . . 200
8.1.2 Bewegung mit Ortsveränderung . . . 201
8.1.3 Die Selbststabilisierung der Gliedmaße . . . 205
8.2 Die Gangarten des Hundes . . . 206
8.2.1 Der Schritt . . . 206
8.2.2 Der Trab . . . 208
8.2.3 Der Passgang . . . 210
8.2.4 Der Galopp . . . 212
8.2.5 Der Sprung . . . 214
8.2.6 Die Schrittlänge . . . 215
8.3 Die Beweglichkeit des Hundes . . . 216
8.4 Beweglichkeit der Vordergliedmaße und Hintergliedmaße . . . 216

9 Muskeln in Bewegung mit Untersuchungsgang und Pathophysiologie . . . 218
9.1 Grundlagen . . . 218
9.1.1 Kenndaten der Muskeln . . . 219
9.1.2 Synergisten und Antagonisten . . . 220
9.2 Muskeln der Vordergliedmaße im Überblick . . . 220
9.2.1 Funktionsgruppen der Vordergliedmaße . . . 220
9.2.2 Muskeln des Schultergürtels . . . 224
9.2.3 Eigenmuskeln der Schultergliedmaße . . . 225
9.3 Muskeln der Vordergliedmaße im Detail . . . 226
9.3.1 Muskeln des Schultergürtels . . . 226
9.3.2 Muskeln des Schultergelenks . . . 242
9.3.3 Muskeln des Ellbogengelenks . . . 254
9.3.4 Muskeln des Radioulnargelenks . . . 264
9.3.5 Muskeln des Karpalgelenks . . . 269
9.3.6 Muskeln der Zehengelenke . . . 275
9.3.7 Die Vordergliedmaße im Querschnitt . . . 297
9.4 Muskeln der Wirbelsäule im Überblick . . . 300
9.4.1 Die autochthone Rückenmuskulatur . . . 300
9.4.2 Die epaxiale und hypaxiale Stammmuskulatur . . . 301
9.4.3 Übersicht über die Muskeln des Stammes . . . 302
9.5 Muskeln der Wirbelsäule im Detail . . . 307
9.5.1 Muskeln der Halswirbelsäule . . . 307
9.5.2 Muskeln der Brustwand . . . 342
9.5.3 Muskeln der Bauchwand . . . 353
9.5.4 Muskeln der Lendenregion . . . 360
9.5.5 Muskeln der Rute . . . 362
9.5.6 Die Wirbelsäule im Querschnitt . . . 372
9.6 Muskeln der Hintergliedmaße im Überblick . . . 378
9.6.1 Funktionsgruppen der Hintergliedmaße . . . 378
9.6.2 Muskeln des Beckengürtels (innere Lendenmuskeln) . . . 380
9.6.3 Eigenmuskeln der Beckengliedmaße . . . 380
9.6.4 Die Hintergliedmaße und die Schrittlänge . . . 383
9.7 Muskeln der Hintergliedmaße im Detail . . . 384
9.7.1 Muskeln des Beckengürtels (innere Lendenmuskeln) . . . 384
9.7.2 Eigenmuskeln der Beckengliedmaße . . . 389
9.7.3 Muskeln des Kniegelenks . . . 418
9.7.4 Muskeln des Tarsalgelenks . . . 425
9.7.5 Muskeln der Zehengelenke . . . 432
9.7.6 Die Hintergliedmaße im Querschnitt . . . 446

aus: Hohmann, Bewegungsapparat Hund (ISBN 9783132452657) © 2025 Georg Thieme Verlag KG Stuttgart • New York

10 Klinischer Bezug zu ideomotorischen Bewegungen 450
10.1 Grundlagen 450
10.2 Praktische Beispiele 451

Teil 4 Anhang

11 Glossar 456

12 Literaturverzeichnis 464

13 Schlusswort 471

Sachverzeichnis 473

aus: Hohmann, Bewegungsapparat Hund (ISBN 9783132452657) © 2025 Georg Thieme Verlag KG Stuttgart • New York

Sachverzeichnis

A

Abdomen, schmerzhaftes 240
Afterkralle 90
After-Schwanzband 307, 362, 372
Agonist 172
Aktionspotenzial 18
Amputation 34
Anatomie
– deskriptive 16
– funktionelle 16
– molekulare 16
– Schnitt- 16
– systematische 16
Antagonist 172
Antagonisten 17, 220
Antischwerkraftmuskeln 27–28
– Hintergliedmaße 29
– Vordergliedmaße 28
Articulatio
– carpi 74
– coxae 125
– cubiti 69
– genus 135
– humeri 66
– radioulnaris 74
– tarsi 155
Atlas 91
Atmungsmuskulatur 304, 342
Aufbau, trajektorieller 40
Aufrichten 200
Aufstehen 200
Ausrichtung, trajektorielle 38
Auswärtsdreher
– hinterer 413
– kurzer 266
Auswärtsführer des Daumens, langer 285
Axis 91

B

Balancelinie 83
Bandscheiben 121–122
– -vorfall 33, 124
Bauchmuskel
– äußerer schiefer 354
– gerader 358
– innerer schiefer 355
Bauchwand, Muskeln 304, 353
Becken 132
Beckengliedmaße, Eigenmuskeln 380, 389
Beckengürtel, Muskeln 380, 384
Beckenmuskulatur 135
Beckenschiefstand 128
Becken-Schwanz-Muskeln 307, 362
Beschleunigungsweg, Messung 29
Beuger 219
Beweglichkeit
– des Hundes 216
– Hintergliedmaße 216
– Vordergliedmaße 216
Bewegung
– bewusste 20
– Definition 17
– Evolution 17
– Gründe 17
– Grundlagen 20
– mit Ortsveränderung 201
– ohne Ortsveränderung 200
– Störungen 19
– Voraussetzungen 18
Bewegungen, ideomotorische 450–451
Bewegungsablauf 20
Bewegungsarten 200
Bewegungsmangel 27, 46
Bindegewebsschwäche 146
Blockwirbel 111
Bodenreaktionskräfte 29
Bogensehnenbrücke 22
Bremsweg, Messung 29
Brustbeinmuskel 348
Brustbein-Schildknorpel-Muskel 322
Brustbein-Zungenbein-Muskel 320
Brustkorb 98
– Bewegungen 353
Brustkorbmuskel, gerader 349
Brustmuskel
– oberflächlicher 234
– tiefer 238
Brustwand, Muskeln 304, 342
Brustwirbelsäule 96
– Bänder 98
– Beweglichkeit 97

C

Capsula articularis 54
Caput
– accessorium 259
– humerale 281
– laterale 259
– longum 259
– mediale 259
– radiale 281
– ulnare 281
Cauda-equina-Syndrom 110
crosslinks 178

D

Darmbein-Lenden-Muskel 386
Darmbein-Rippenmuskel 323
Darmbein-Schwanz-Muskel 370
Deltamuskel 245
Diaphragma 304, 351
diffuse idiopathische skelettale Hyperostose 115, 125
DISH 115, 125
Distractio cubiti 53
Dornfortsätze, fusionierte 111
Dreher 337
Drehung, karpale 75

E

Effekt, piezoelektrischer 43–44
Einheit, motorische 166
Einwärtsdreher
– runder 267
– viereckiger 268
Einwärtszieher 409
Ellbogendysplasie (ED) 73
Ellbogengelenk 69
– Aufbau 69
– Bänder 71
– Beweglichkeitstest 72
– Bewegung 70
– Erkrankungen 73
– Funktionsprüfung 72
– Funktionsstörung 72–73
– Muskeln 225, 254
– Schnappwirkung 71
Ellbogenhöckermuskel 263
Ellbogenmuskel
– äußerer 270
– innerer 273
Endplatte, motorische 166
Epimysium 162
Erregung, elektrische 18
Extensor-carpi-radialis-Reflex 270

F

Facettengelenke 120
Faszien 163, 181
Femurerkrankungen 129

G

Galopp 206, 212
– Kanter 214
– Mittel- 212
– Sprintstart 214
– Sprung-, Renn- 212
Gangarten 206
Gastrocnemius-Reflex 431
Gelenk
– Aufbau 49
– -bänder 55
– -beweglichkeit 58
– Biomechanik 57
– -fehlstellung 24
– -flächen 49
– -funktion, gestörte 24
– -kapsel 54
– Ruhestellung 60
– -spiel (joint play) 59
– Stellung, verriegelte 61
– Weichteilschichten, umgebende 57
Gelenkbewegung 58–59
– Gleiten 60
– Rollen 59
Gelenke 61
– Einteilung 48
Gelenkknorpel 50
– Abbau 52
– Aufbau 50
– Aufgaben 52
– genetische Beeinflussung 54
– Schäden 53
– Wachstumsstörungen 53
Gleiten, thorakoskapuläres 240
– Test 240
Gliedmaße, Selbststabilisierung 205

aus: Hohmann, Bewegungsapparat Hund (ISBN 9783132452657) © 2025 Georg Thieme Verlag KG Stuttgart • New York

Glutealmuskulatur 380, 389
Grätenmuskel
– oberer 242
– unterer 244

H

Halbwirbel 111
Hals- und Rückenmuskulatur
– kurze 303, 339
– lange 303, 323
Halsbeuger 317
Halsmuskulatur 303, 315
– oberflächliche Muskelgruppen 304
Halswirbelsäule 91
– Bewegung 93
– Kopfgelenke, Bänder 92
– Muskeln 302, 307
Hangbeinphase 202
Hasenpfote 83
Heben (Bewegungsphase) 202
Heber des Schwanzes
– kurzer 362
– langer 363
Hemivertebra 111
Herzerkrankungen 240
Herzmuskulatur 162
Hintergliedmaße
– Muskeln 378
  – Funktionsgruppen 378
  – Querschnitt 446
– Muskulatur 384
– Schrittlänge 383
– Stemmphase 378
– Vorschwingphase 380
Hüftdysplasie 240
Hüftgelenk 125
– Aufbau 125
– Bänder 126
– Bewegung 126
– Erkrankungen 129
– Funktionsprüfung 126–127
– Funktionsstörung 127
– Hüftschmerzen, Untersuchung auf 134
– Hüftschwingen 135
– Muskeln 380, 389
– Palpationsmethode nach Eisenmenger 134
– Winkelmessung nach Norberg 131
Hüftgelenks- oder Kruppenmuskulatur, äußere 380, 389
Hüftgelenks- oder Oberschenkelmuskulatur
– kaudale 382, 410
– mediale 380, 403
Hüftgelenksdysplasie 110, 130
– Einteilung 131
Hüftgelenksmuskulatur, tiefe 380, 397
Hund, Bewegungsarten 200
Hyperostose, diffuse idiopathische skelettale 115, 125
Hypertonus 25
Hypotonus 25

I

Interleukin-6 173

J

joint play 59

K

Kammmuskel 407
Kapselmuskel 402
Karpalgelenk 74
– Aufbau 74
– Bänder 75
– Beweglichkeitstest 77
– Bewegung 75
– Funktionsprüfung 77
– Funktionsstörung 78
– Muskeln 225, 269
– Winkelung 76
Karpalmassage 290
Katzenpfote 83
Keilwirbel 111
Keilwirbel, dorsaler 112
Kniegelenk 135
– Aufbau 135
– Bänder 140
– Bewegung 138
– Funktionsprüfung 143
– Funktionsstörung 143–144, 150
– Kreuzbänder 141
– Meniskopathie 147
– Meniskus-Klick 147
– Modelle 136
– Muskeln 382, 418
– Patella 137
– Patellaluxation 151
– Rotationszentrum (ICR) 139
– Schubladentest 144
– Sitztest 147
– Tibia-Kompressionstest 149
Kniegelenksstrecker, vierköpfiger 418
Kniekehlmuskel 424
Knochen 38
– Abbau 42
– Aufbau, makroskopischer 38
– Aufbau, mikroskopischer 38
– Bestandteile 38
– Dichte 42
– Formen 39
– Funktion 41
– Funktionsstörungen 47
– Statik 40
– -umgestaltung 24
– Wachstum 41
– Wachstumsstörung 47
Knochenpunkte, tastbare 184
– Dorsalansicht 188
– Frontalansicht 184
– Hintergliedmaße 196
– Kaudalansicht 186
– Kopf 191
– Lateralansicht 187
– Ventralansicht 190
– Vordergliedmaße 192
Knorpelzapfen, persistierender 53
Kontraktur 176
Konvex-Konkav-Regel 61
Kopf, besondere Bewegungen 302, 307
Kopfgelenke, Bänder 92
Kopfmuskel
– großer, gerade 308
– hinterer schiefer 313
– kleiner gerade 309
– langer 314
– seitlicher gerader 311
– ventraler gerader 310
– vorderer schiefer 312
Korkenzieherrute 114
Kortikalis 38
Kralle 87
Kreuzbandanriss 33
Kreuzbänder 141
Kreuzbein 100
Kruppenmuskel
– mittlerer 391
– oberflächlicher 390
– tiefer 393
Kugelgelenk 66

L

Lahmheitsdiagnostik 201
Lendenmuskel
– innerer 380, 384
– kleinerer 385
– viereckiger 388
Lendenmuskulatur 305, 360
Lendenwirbelsäule 99
– Bewegung 99
Liegen 200
Lipide 173
Lumbalisation 104

M

Markhöhle 38
Mechanorezeptoren 54
Meniskopathie 147
Meniskus 56
– -Klick 147
Morganlinie 134
Musculi
– intertransversarii caudae 365
– levatores costarum 304
– adductores 380, 409
– flexores digitorum profundi 382, 439
  – Funktionsstörung 438
– gemelli 380, 400
– intercostales 304, 344
  – externi 304, 344
  – interni 304, 345
– interflexorii 288, 383, 444
– interossei 286, 383
– interspinales 303, 339
– intertransversarii 303, 340
– intertransversarii dorsales caudae 306, 366
– intertransversarii dorsales cervicis 303, 340
– intertransversarii intermedii cervicis 303, 340
– intertransversarii lumborum 303, 340
– intertransversarii thoracis 303, 340
– intertransversarii ventrales caudae 306, 367
– intertransversarii ventrales cervicis 303, 340
– levatores costarum 350
– lumbricales 289, 383
– multifidi 334
– multifidi laterales 303, 334
– multifidi mediales 303, 334
– multifidi profundi 303, 334
– pectorales superficiales 234
– rotatores 337
– scaleni 318
– serrati dorsales 342
– subcostales 304, 346
Musculus
– abductor cruris caudalis 382, 413

aus: Hohmann, Bewegungsapparat Hund (ISBN 9783132452657) © 2025 Georg Thieme Verlag KG Stuttgart • New York

– abductor digiti I brevis 225, 293–294
– abductor digiti I longus 285
  – Funktionsstörung 285
– abductor digiti V 297, 383
– abductor hallucis 383
– abductor pollicis brevis 225
– abductor pollicis longus 225, 285
– adductor digiti I 225, 293
– adductor digiti II 295, 383
– adductor digiti V 296, 383
– adductor hallucis 383
– adductor pollicis longus 225
– anconeus 263
  – Funktionsstörung 264
– articularis coxae 380, 402
– articularis genus 382, 423
– biceps brachii 256
  – Funktionsstörung 257
– biceps femoris 382, 411
– biventer 303, 332
– brachialis 255
  – Funktionsstörung 255
– brachiocephalicus 229, 315
– brachioradialis 265
– cleidobrachialis 231
– cleidocephalicus 230, 232
– cleidocervicalis 224, 231
– cleidomastoideus 224
– coccygeus 307, 369
– complexus 303, 332
– coracobrachialis 252
  – Funktionsstörung 253
– deltoideus 245
  – Funktionsstörung 248
– erector spinae 301, 303
– extensor carpi radialis 269
  – Funktionsstörung 270
– extensor carpi ulnaris 270
  – Funktionsstörung 271
– extensor digiti I et digiti II 283
  – Funktionsstörung 283
– extensor digiti I longus 382, 434
– extensor digitorum brevis 383, 445
– extensor digitorum communis 276
  – Funktionsstörung 276
– extensor digitorum lateralis 278, 382, 436
  – Funktionsstörung 278
– extensor digitorum longus 382, 433
  – Funktionsstörung 434
– extensor hallucis longus 382, 434
– extensor pollicis longus 225, 283
– fibularis brevis 382, 429
  – Funktionsstörung 429
– fibularis longus 382, 427
  – Funktionsstörung 429
– flexor carpi radialis 272
  – Funktionsstörung 272
– flexor carpi ulnaris 273
  – Funktionsstörung 274
– flexor digitalis longus 382, 439, 441
– flexor digiti I brevis 225, 292, 383
– flexor digiti V 291
– flexor digitorum brevis 290, 383
  – Funktionsstörung 291
– flexor digitorum lateralis 382, 439
– flexor digitorum medialis 382, 439, 441
– flexor digitorum profundus 281
  – Funktionsstörung 283
– flexor digitorum superficialis 279, 382, 437
  – Funktionsstörung 280
– flexor hallucis brevis 383
– flexor hallucis longus 382, 439
– flexor pollicis brevis 225, 292
– gastrocnemius 382, 430
  – Besonderheit 431
  – Funktionsstörung 431
  – Reflexprüfung 431
– gluteus medius 380, 391
– gluteus profundus 380, 393
– gluteus superficialis 380, 390
– gracilis 380, 405
  – Funktionsstörung 406
– iliacus 384, 386
– iliocaudalis 307, 370
– iliocostalis 323
– iliocostalis cervicis 323
– iliocostalis lumborum 323
– iliocostalis thoracis 323
– iliopsoas 380, 386–387
  – Funktionsstörung 386
– indicis proprius 225, 283
– infraspinatus 244
  – Funktionsstörung 245
– latissimus dorsi 233
– levator ani 307, 370–371
– longissimus 327
– longissimus atlantis 327
– longissimus capitis 327
– longissimus cervicis 327
– longissimus lumborum 327
– longissimus thoracis 327
– longus capitis 314
– longus colli 317
– obliquus capitis caudalis 313
– obliquus capitis cranialis 312
– obliquus externus abdominis 305, 354
– obliquus internus abdominis 305, 355
– obturatorius externus 380, 399
  – Funktionsstörung 399
– obturatorius internus 380, 398
– omotransversarius 232
– pectineus 380, 407
  – Funktionsstörung 408
– pectoralis profundus 238
– pectoralis superficialis 234
– peroneus brevis 382, 429
– peroneus longus 382, 427
– piriformis 380, 394
  – Funktionsstörung 395
– popliteus 382, 424
  – Besonderheit 425
  – Funktionsstörung 425
– pronator quadratus 268
– pronator teres 267
– psoas major 384, 386
– psoas minor 380, 384–385
– pubocaudalis 307, 370–371
– quadratus femoris 380, 401
– quadratus lumborum 380, 388
– quadratus plantae 383, 442
– quadriceps femoris 382, 418
  – Funktionsstörung 422
  – Reflexprüfung Patellarsehne 422
– rectococcygeus 307, 372
– rectus abdominis 305, 358
  – Funktionsstörung 359
– rectus capitis dorsalis major 308
– rectus capitis dorsalis minor 309
– rectus capitis lateralis 311
– rectus capitis ventralis 310
– rectus femoris 382, 418
– rectus thoracis 304, 349
– retractor costae 304, 347
– rhomboideus 235
  – Funktionsstörung 236
– rhomboideus capitis 235
– rhomboideus cervicis 235
– rhomboideus thoracis 235
– sacrocaudalis dorsalis lateralis 306, 363
– sacrocaudalis dorsalis medialis 306, 362
– sacrocaudalis ventralis lateralis 306, 365
– sacrocaudalis ventralis medialis 306, 364
– sacrococcygeus dorsalis lateralis 306, 363
– sacrococcygeus dorsalis medialis 306, 362
– sacrococcygeus ventralis lateralis 306, 365
– sacrococcygeus ventralis medialis 306, 364
– sartorius 380, 403
  – Funktionsstörung 404
– scalenus dorsalis 319
– scalenus medius 318
– semimembranosus 382, 417
  – Funktionsstörung 418
– semispinalis capitis 303, 332
– semitendinosus 382, 415
  – Funktionsstörung 416
– serratus dorsalis caudalis 343
– serratus dorsalis cranialis 342
– serratus ventralis 237
  – Funktionsstörung 238
– serratus ventralis cervicis 237
– serratus ventralis thoracis 237
– spinalis et semispinalis thoracis et cervicis 331
– splenius capitis 315
– sternocephalicus 227
– sternocleidomastoideus 227
– sternohyoideus 320
– sternomastoideus 224, 228
– sternooccipitalis 224, 228

aus: Hohmann, Bewegungsapparat Hund (ISBN 9783132452657) © 2025 Georg Thieme Verlag KG Stuttgart • New York

– sternothyroideus 320, 322
– subscapularis 251
  – Funktionsstörung 252
– supinator 266
– supraspinatus 242
  – Funktionsstörung 243
  – Insertionstendopathie 243
– tensor fasciae antebrachii 264
– tensor fasciae latae 380, 396
– teres major 249
  – Funktionsstörung 250
– teres minor 248
  – Funktionsstörung 248
– tibialis caudalis 382, 443
– tibialis cranialis 382, 426
  – Funktionsstörung 427
  – Reflexprüfung 427
– transversospinalis 303
– transversus abdominis 305, 357
– transversus thoracis 304, 348
– trapezius 226
  – Funktionsstörung 227
– triceps brachii 259
  – Funktionsstörung 262
– vastus intermedius 382, 418
– vastus lateralis 382, 418
– vastus medialis 382, 418
Muskel
– Aktivität, gestörte 26
– Aktivität (Stoffwechselorgan) 173
– alternder 176
– Anzahl der überquerten Gelenke 175
– Aufbau 162
– -bauch 175
– birnenförmiger 394
– durchflochtener 332
– -dysbalance 25
– eingelenkiger 175
– -faszikel 162, 167
– -fibrille 162
– -formen 174
– -funktion 170
  – Störungen 25
– gefiederter 175
– größerer runder 249
– halbhäutiger 417
– halbsehniger 415
– -insuffizienz 26
– -kette 180
– kleiner runder 248
– -kontraktion
  – Ablauf 164
  – Formen 174
  – Kraft 172
– -kopf 175
– Lagebezeichnung zur Sehne 174
– Leistung 172
– mehrgelenkiger 175
– parallelfasriger 175
– -prellung 26
– -riss 26
– -typen 174
– ventraler, gezahnter 237
– verkürzter 176
– wachsender 176
– -wirkung, funktionelle 175
– -zerrung 26
– zweigelenkiger 175
Muskelatrophie 26
– degenerative 26
– durch Hepatopathie 26
– durch Inaktivität 26
Muskelfaser 162
– Typ I 171, 219
– Typ II 171
Muskeln
– dorsale, gezahnte 342
– in Bewegung 218
– Kenndaten 219
– Pathophysiologie 218
– tastbare 184
  – Dorsalansicht 188
  – Frontalansicht 184
  – Hintergliedmaße 196
  – Kaudalansicht 186
  – Kopf 191
  – Lateralansicht 187
  – Ventralansicht 190
  – Vordergliedmaße 192
– Untersuchungsgang 218
– vielästige oder gefiederte 334
– wurmförmige 289
Muskelverkürzung 26
– irreversibel strukturelle 176
– reflektorische 176
– reversibel strukturelle 176
Muskelzelle, kontraktile Elemente 164
Muskulatur 162
– Anatomie 162
– Aufgaben 162
– glatte 162
– Grundlagen 16
– Herz- 162
– Hilfseinrichtungen 181
– Kontraktionsformen 168
– Muskelfazikel 167
– Skelett-, quergestreifte 162
Myopathie 26
– Funktions- 26
– Struktur- 26
– Symptome 26
– Ursachen 26

N

Newton 219
Niederzieher des Schwanzes
– kurzer 364
– langer 365
Nomenklatur 219
Nozizeptoren 20
Nucleus pulposus 122

O

Oberarmmuskel 255
– dreiköpfiger 259
– zweiköpfiger 256
Oberarmspeichenmuskel 265
Oberschenkelmuskel, zweiköpfiger 411
Osteoblasten 38, 44
Osteocalcin 41
Osteochondrosis (OC) 53, 69
– dissecans (OCD) 53, 69, 72–73
Osteodystrophie, hypertrophe 53
Osteoklasten 38, 44
Osteon 38
Osteozyten 38

P

Pantografenbein 201
Paraparese 124
Paraplegie 124
Paraunguicula 90
Pars
– acromialis 245
– caudalis 403
– cervicalis 226, 230
– clavicularis 247
– costalis 351
– cranialis 403
– lumbalis 351
– mastoidea 228, 230
– occipitalis 228
– scapularis 245
– sternalis 351
– thoracica 226
Passgang 210
Patella 137
– -luxation 151
Patellarsehnenreflex 422
Periost 38
Pfoten 81
Pfotenbelastung 84
Pfotenfehlstellungen 85
Pfotenstellung 84
PGC-1α 173
Phren 351
Piezoeffekt
– direkter 43
– inverser 43
Plexusabriss 66
Processus anconeus
– isolierter 72
– nichtvereinigter (UAP) 72
Processus coronoideus, isolierter 72
Processus coronoideus medialis
– fragmentierter 72
– fragmentierter (FPC) 73
Propriozeptoren 20
Proteoglykane 52

Q

Querbauchmuskel 357

R

Rabenschnabel-Armmuskel 252
Radioulnargelenk 74
– Aufbau 74
– Bewegung 74
– Funktionsprüfung 74
– Muskeln 225, 264
Rautenmuskel 235
Rektusscheide 360
Riemenmuskel 315
Rippenhalter
– hinterer 319
– mittlerer 318
Rippenheber 350
Rippenmuskel, gemeinschaftlicher 323
Rippenrückzieher 347
Rollgleiten 60
Rotation 59
Rücken, akuter (Bandscheibenvorfall) 124
Rücken-, Hals- und Kopfmuskel, langer 327
Rückenmark, Erkrankungen 125
Rückenmuskel, breiter 233
Rückenmuskulatur, autochthone 300
Rumpf-Gliedmaßen-Muskulatur 224
Rumpf-Schulter-Gelenk 61
Rutenmalformation 114
Rutenmuskulatur 305, 362

aus: Hohmann, Bewegungsapparat Hund (ISBN 9783132452657) © 2025 Georg Thieme Verlag KG Stuttgart • New York

S

Sakralisation 104
Sakroiliakalgelenk (SIG) 116
– Aufbau 116
– Bewegung 117
– Blockierungen 119
– Funktionsstörungen 117
Sakrum 100
Sarkomer 162
Schafhals 94
Schaltwirbel 104
Schambein-Schwanz-Muskel 371
Schenkelmuskel
– schlanker 405
– viereckiger 401
Schienbeinmuskel, vorderer 426
Schildkrötenpanzer 100
Schlauchdrüsen 81
Schmerz, Teufelskreis 19
Schmerzrezeptoren 20
Schmetterlingswirbel 111
Schneidermuskel 403
Schonhaltung 34–35
Schritt 27
Schritt (Gangart) 206
Schrittlänge 215
Schubladenphänomen 137, 142
Schulterblatt 61–62
– Bewegung 64
– Funktionsprüfung 64
– Funktionsstörung 65
Schultergelenk 66
– Abduktionstest 68
– Aufbau 66
– Bänder 67
– Bewegung 67
– Erkrankungen 69
– Funktionsprüfung 67
– Funktionsstörung 69
– Muskeln 225
– Schubladentest 69
Schultergliedmaße, Eigenmuskeln 225
Schultergürtel, Muskeln 224, 226
– Funktionsprüfung 239
– oberflächliche Schicht 224, 226
– tiefe Schicht 225–226
Schulter-Hals-Muskel 232
Schultermuskulatur 242
– laterale 225, 242
– mediale 225, 248
Schwanzwirbelsäule 102
Schwerkraft 27
Schwerpunkt 31
Schwimmpfoten 83
Screw tailed 114
Segmentationsstörungen 111
Sehnen 181
Seitwärtszieher des Schwanzes, langer 369
Sitzbein- oder Hinterbackenmuskulatur, lange 382, 410
Sitzen 200
Sitztest 147
Skelettmuskulatur, quergestreifte 162
Spanner der Schenkelfaszie 396
Spanner der Unterarmfaszie 264
Speichenmuskel
– äußerer 269
– innerer 272
Spondylose 240
Spondylosis deformans 115
Spongiosa 38
Sprung (Gangart) 214
Sprunggelenk 155
Stamm, Bauelemente 23
Stammmuskulatur 302
– epaxiale und hypaxiale 301
Statik 22
– Veränderungen 23–25
Stehen 201
Stemmen (Bewegungsphase) 204
Strecker 219
– der 1. Zehe, langer 434
Stützen (Bewegungsphase) 204
Synapse, neuromuskuläre 166
Synchondrose 49
Syndesmose 49
Synergisten 17, 172, 220
Synovia 51, 54–55
System
– laterales 301
– mediales 301

T

Tarsalgelenk 155
– Aufbau 155
– Bänder 157
– Bewegung 156
– Funktionsprüfung 159–160
– Funktionsstörung 159
– Muskeln 382, 425
– Winkelung 157
Tarsalmassage 290
Thorax 98
Tibiakompression 149–150
Tibia-Kompressionstest 149–151
Tibialis cranialis-Reflex 427
Trab 27–28, 206, 208
– geschwungener 209
– geworfener 209
– übereilter 209
Trajektorien 40
Translation 59–60
Trapezmuskel 226
Trizeps-Reflex 262

U

Übergangswirbel
– lumbosakraler 104
– okzipitaler 109
Unguicula 87
Unterarm
– Pronatoren 264
– Supinatoren 225, 264
Unterarme, Pronatoren 225
Unterrippenmuskeln 346
Unterschultermuskel 251
Unterstützungsfläche 22, 32–33
– Normalisierung 35
– Vergrößerung 35
– Verkleinerung 33

V

Vagina musculi abdominalis 360
Verstopfungsmuskel
– äußerer 399
– innerer 398
Vordergliedmaße
– Abduktoren 239
– Adduktoren 239
– Funktionsgruppen 220
– knöcherne Strukturen 299
– Muskeln 220, 226, 297
– Querschnitt 297
– Stemmphase 221
– Vorschwingphase 224
Vorschwingen (Bewegungsphase) 202

W

Wachstumsknoten 78
Wadenmuskel 430
– kurzer 429
– langer 427
Wälzen 200
Watt 219
Wirbelkörper, verkürzter 112
Wirbelmalformationen 103
Wirbelsäule 90
– Aufgaben 91
– Beweglichkeit 119
– Embryologie 103
– Erkrankungen 125
– Malformationen 103
– Muskeln 300, 307, 376
Wirbelsäule, Muskeln, Querschnitt 372
Wirbelsäulen-Schwanz-Muskeln 306, 362
Wohlstandsgrube 178
Wolfskralle 90

Z

Zehen, Funktionsprüfung 161
Zehenbeuger
– kurze 290
– oberflächlicher 279, 437
– tiefe 439
– tiefer 281
Zehengelenke 78
– Aufbau 78
– Bänder 79
– Bewegung 79
– Funktionsprüfung 79
– Funktionsstörungen 80
– Muskeln 225, 275, 382, 432
Zehengelenke, Hinterextremität 161
– Aufbau 161
– Funktionsprüfung 161
Zehenmuskeln, gemeinsame kurze 432, 444
Zehenstrecker
– gemeinsamer 276
– kurze 445
– langer 433
– seitlicher 278, 436
Zwerchfell 351
– -spannung 353
Zwillingsmuskel 400
Zwischenbeugemuskeln 288, 444
Zwischendornmuskel 339
Zwischenknochenmuskeln 286
Zwischenquerfortsatzmuskeln 340, 365
– der Rute 366
Zwischenrippenmuskeln
– äußere 344
– innere 345
Zwischenwirbelscheiben 121
Zygapophysialgelenke 120

aus: Hohmann, Bewegungsapparat Hund (ISBN 9783132452657) © 2025 Georg Thieme Verlag KG Stuttgart • New York

Vorwort zur 3. Auflage

Die Wissenschaft und die Praxis bringen immer wieder neue Erkenntnisse, was mich natürlich freut, da sie das Wissen um die Anatomie, die Bewegung und die praktische Tätigkeit und mich persönlich voranbringen. Meine Mutter pflegte immer zu sagen: „Man wird älter als eine Kuh und lernt immer noch dazu!“ in diesem Sinne hoffe ich, dass das Buch auch ihnen weiterhilft.

Es wurde ein neues Kapitel über Krallen, Krallenveränderungen und die damit einhergehenden Probleme eingefügt, des Weiteren ein Kapitel über Gleit-, Schalt- und Überganswirbel und ein Kapitel über Lahmheiten, die nicht vom Bewegungsapparat ausgelöst werden, er aber involviert ist.

In diesem Buch wurden wieder mal neue Bilder eingefügt, u. a. von einer Bandscheibe und ihrer Verankerung zwischen zwei Wirbeln, neue Röntgenbilder u. a. beim CES, Bilder eines Labradors mit Bindegewebsschwäche und einige kleine Anmerkungen hinzugefügt. Wissen Sie, bei welchem Tier keine Bewegung in der Brust- und Lendenwirbelsäule stattfindet? Wussten Sie, dass der Muskelursprung und -ansatz kein Punkt, sondern eine Auftauch- oder Abtauchstelle ist? Nein? Dann sollten Sie dieses Buch lesen.

Einige Leserinnen und Leser fragten mich, warum bei den unterschiedlichen Erkrankungen des Bewegungsapparates keine gängigen medikamentösen oder chirurgischen Therapien erwähnt werden. Der Grund: Es würde den Rahmen des Buches sprengen, da z. B. beim Kniegelenk alleine über 30 verschiedene Methoden existieren, das Knie zu operieren. Manche Kolleginnen und Kollegen behaupten sogar, dass noch mehr Methoden möglich sind und da sprechen wir nur vom Kniegelenk – ohne medikamentöse Behandlung, geschweige denn von den anderen Gelenken, Bändern, Sehnen, Muskeln oder Faszien. Es werden nur kleine Praxistipps aus physiotherapeutischer oder homöopathischer Sicht erwähnt. Diese ersetzen aber nicht den Besuch bei einem Tierarzt, wenn es um die Diagnose bei einer Erkrankung geht.

Freude beim Lesen, Spaß beim Lernen und Erfolg beim Umsetzen des Wissens.

Mima Hohmann
Leipzig, Oktober 2024

Vorwort zur 2. Auflage

Lieber Leserinnen und Leser,

auch wenn man denkt, die Anatomie bleibt doch gleich, was soll man denn da noch Neues dazu schreiben, bleibt doch die Wissenschaft nicht auf der Stelle stehen. Sie bewegt sich und aus diesem Grunde habe ich diese Auflage um die neuesten Erkenntnisse aus der Forschung und meine Praxiserfahrungen erweitert.

So wurden größere Ergänzungen in den Kapiteln über die Knochen und Knorpel, im Gelenkkapitel, in den Abschnitten über das Ellbogengelenk, das Karpal- und Tarsalgelenk, die Patella, die Zehengelenke, die Brustwirbelsäule und das Sakroiliakalgelenk eingefügt. Das Muskelkapitel wurde mit der Untersuchung der Schultersehnen komplett neu erweitert. Kleinere Neuerungen und Ergänzungen noch zu erwähnen, würde hier allerdings zu weit führen. Lassen Sie sich einfach überraschen.

Kleine Schreibfehler wurden selbstverständlich auch korrigiert. Ich hoffe, dass Sie keine mehr in diesem Buch vorfinden. Falls doch, schreiben Sie mich bitte an. Über weitere Anregungen oder Ideen von Ihnen für die 3. Auflage würde ich mich sehr freuen.

In diesem Sinne wünsche ich Ihnen viel Erfolg beim Lesen und Umsetzen.

Mima Hohmann
Leipzig, September 2017

aus: Hohmann, Bewegungsapparat Hund (ISBN 9783132452657) © 2025 Georg Thieme Verlag KG Stuttgart • New York

Vorwort zur 1. Auflage

„Ein Vorwort ist für ein Buch so wichtig und so hübsch wie der Vorgarten für ein Haus. Natürlich gibt es auch Häuser ohne Vorgärtchen und Bücher ohne Vorwörtchen, Verzeihung, ohne Vorwort. Aber mit einem Vorgarten, nein, mit einem Vorwort sind mir die Bücher lieber. Ich bin nicht dafür, dass die Besucher gleich mit der Tür ins Haus fallen. Es ist weder für die Besucher gut, noch fürs Haus. Und für die Tür auch nicht.“ Erich Kästner kann ich da nur zustimmen.

Während des Studiums der Veterinärmedizin habe ich die Muskeln mit Ansatz, Ursprung, Funktion und Innervation in mich hineingepaukt, wie es viele vor mir getan haben und wie viele es nach mir tun werden, ohne wirklich zu realisieren, welche Funktion der einzelne Muskel oder die Muskelgruppe hat. Welche Muskeln sind notwendig, um die Pfote zu heben oder den Kopf zu wenden? Man lernte nur einzelne Muskeln, keine Muskelgruppen, Muskelketten oder Funktionseinheiten. Später, im normalen Praxisalltag, kommt man kaum noch dazu, sich mit Muskelfunktionen oder Muskelketten auseinanderzusetzen, außer als Chirurg oder wenn man physiotherapeutisch arbeitet.

Dabei hat sich die Evolution so viel dabei gedacht, den Organismus zu bewegen. Die Genialität des Bewegungsapparats mit seiner vollendeten Statik und Dynamik zu erkennen, finde ich faszinierend. Der Knochen ist kein totes Material, er lebt und kann sich durch Umgestaltung der Knochenstruktur an veränderte Bewegung anpassen, außerdem stabilisiert und bewegt er mithilfe der Muskeln den Körper. Kein Muskel agiert alleine. Es sind immer Muskelketten, die eine komplette Bewegung ermöglichen.

Welcher Muskel ist nun für welche Bewegung zuständig, wo ist sein Ursprung, sein Ansatz? Man kann schon verzweifeln, wenn man nur ein Anatomiebuch besitzt und eine diesbezügliche Darstellung fehlt. Warum also noch ein Buch über den Bewegungsapparat des Hundes? Die meisten Anatomiebücher für Veterinärmediziner befassen sich mit der deskriptiven und der topografischen Anatomie der Tiere. Wie sieht es aber mit den funktionellen Gesichtspunkten der einzelnen Strukturen wie z. B. eines Muskels oder eines Gelenks in diesen Büchern aus? Meist wird nur sehr kurz auf die Funktion einer einzelnen Struktur oder eines Organs eingegangen, aber die Gesamtsicht fehlt leider.

Grundanliegen dieses Buches ist es, ein Verständnis für die tiefen Zusammenhänge, Verflechtungen und Beziehungen zwischen den verschiedenen Funktionen und Strukturen wie Knochen, Bändern, Sehnen, Gelenken und Muskeln innerhalb des Körpers, respektive eines Hundekörpers, zu schaffen und anschaulich darzustellen. Aber um den Körper als ein lebendiges Ganzes zu sehen, muss man erst einmal seine „Einzelteile“ und ihre einzigartige Struktur und Funktionsweise betrachten. Dies darzustellen und die vorhandenen Wechselbeziehungen aufzuzeigen und dem Leser bildhaft darzustellen, das ist das Anliegen dieses Buches.

Es wurde unter anderem auch für die kommende Generation der Studierenden der Veterinärmedizin geschrieben, damit sie schon während des Studiums ein besseres Verständnis für die Bewegung des Hundes entwickeln können. Des Weiteren richtet es sich aber auch an alle physiotherapeutisch und osteopathisch arbeitenden Kolleginnen und Kollegen, Tiertherapeuten und Tiertrainer, die sich möglichst umfassend und dennoch mit einem gewissen Praxisbezug über die funktionelle Anatomie informieren oder damit intensiver auseinandersetzen möchten.

Ich wünsche allen Lesern, dass Sie sich von meinem Enthusiasmus für dieses Thema anstecken lassen und sich mehr Menschen für den Bewegungsapparat, respektive für die funktionelle Anatomie des Hundes interessieren werden und mehr geforscht wird.

Mima Hohmann
Leipzig, Juni 2015

aus: Hohmann, Bewegungsapparat Hund (ISBN 9783132452657) © 2025 Georg Thieme Verlag KG Stuttgart • New York

9.3

Muskeln der Vordergliedmaße im Detail

9.3.1 Muskeln des Schultergürtels

Überblick

Oberflächliche Schicht

- M. trapezius
  - Pars cervicalis
  - Pars thoracica
- M. sternocephalicus
  - Pars occipitalis (früher: M. sternooccipitalis)
  - Pars mastoidea (früher: M. sternomastoideus)
- M. brachiocephalicus
  - M. cleidocephalicus
    - Pars mastoidea (früher: M. cleidomastoideus)
    - Pars cervicalis (früher: M. cleidocervicalis)
  - M. cleidobrachialis
- M. omotransversarius
- M. latissimus dorsi
- Mm. pectorales superficiales

Tiefe Schicht

- M. rhomboideus
  - M. rhomboideus thoracis
  - M. rhomboideus cervicis
  - M. rhomboideus capitis
- M. serratus ventralis
  - M. serratus ventralis cervicis
  - M. serratus ventralis thoracis
- M. pectoralis profundus

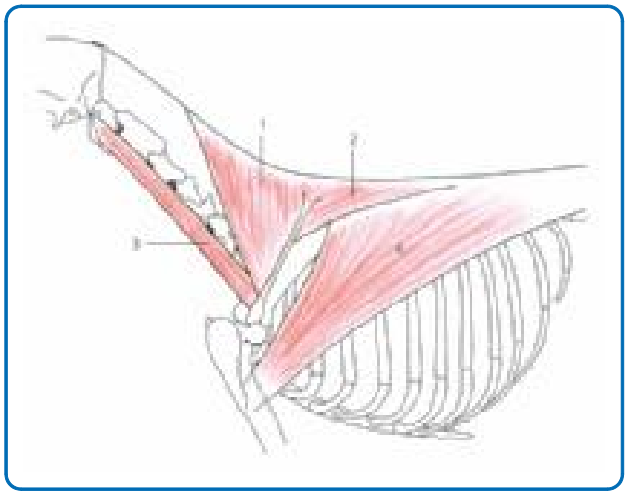

▶ **Abb. 9.4** 1 M. trapezius, Pars cervicalis, 2 M. trapezius, Pars thoracica, 3 M. omotransversarius, 4 M. latissimus dorsi. (Quelle: Salomon FV, Geyer H, Gille U. Anatomie für die Tiermedizin. Enke 2015)

M. trapezius (Trapezmuskel)

Steckbrief: M. trapezius

Der M. trapezius besteht aus der Pars cervicalis und der Pars thoracica (▶ **Abb. 9.4**, ▶ **Abb. 9.5**).

Pars cervicalis

- **Ursprung:** bindegewebige Raphe bis zum 2./3. Halswirbel
- **Ansatz:** an der Spina scapulae, dorsal in den ersten zwei Dritteln, außer am distalen Ende (dem letzten Drittel); verschmilzt dort mit dem M. omotransversarius in der Nähe des Akromions
- **Kraft:** 75 Newton
- **Leistung:** 4 Watt
- **Anteil Typ-I-Fasern:** 38 %

Pars thoracica

- **Ursprung:** Lig. supraspinale bis zum 9. Brustwirbel
- **Ansatz:** steht mit der Fascia thoracolumbalis in Verbindung, inseriert am dorsalen Drittel der Spina scapulae
- **Kraft:** 174 Newton
- **Leistung:** 6 Watt
- **Anteil Typ-I-Fasern:** 37 %

Beide Anteile gemeinsam

- **Innervation:** Ramus dorsalis des N. accessorius, des 11. Hirnnervs (Neben dem M. trapezius und dem M. omotransversarius wird auch der M. brachiocephalicus vom Ramus dorsalis des 11. Hirnnervs innerviert. Alle anderen Muskeln werden von den Spinalnerven innerviert!)
- **Funktion:** Kontrahieren beide Anteile gleichzeitig, wird das Schulterblatt am Rumpf in seiner Lage stabilisiert. Kontrahiert nur die Pars cervicalis, wird das Schulterblatt nach kranial gezogen, da der Drehpunkt des Schulterblattes am oberen Rand des Margo dorsalis des Schulterblattes liegt.

Weitere Funktionen: Der M. trapezius (▶ **Abb. 9.5**) dient zur Stabilisierung des Schulterblattdrehpunktes. Im Schritt und Trab ist die Pars cervicalis des M. trapezius sowohl in der Stemmphase als auch in der Vorschwingphase aktiv. Der M. trapezius gehört zu den Antischwerkraftmuskeln und stabilisiert das Schulterblatt in seiner Lage am Rumpf des Tieres und ist an der Vorführung des Schulterblattes beteiligt.

Im **Galopp** ist die Pars cervicalis an der erstfußenden Gliedmaße nur in der Stemmphase aktiv. Bei der zweitfußenden Gliedmaße wird sie zusätzlich in der zweiten Hälfte der Vorschwingphase aktiv. Damit ist sie auch im Galopp an der Vorführung des Schulterblattes beteiligt.

Im **Schritt** ist die Pars thoracica des M. trapezius in der kompletten Stemmphase und am Ende der Vorschwingphase aktiv. Damit stabilisiert der Muskel das Schulterblatt in seiner Lage am Rumpf und zieht das Schulterblatt am Ende der Stemmphase nach kaudal.

aus: Hohmann, Bewegungsapparat Hund (ISBN 9783132452657) © 2025 Georg Thieme Verlag KG Stuttgart • New York

▶ **Abb. 9.5** M. trapezius, Lateralansichten.
a Der M. trapezius besteht aus der Pars cervicalis und der Pars thoracica. Ursprung: von der bindegewebigen Raphe bis zum 9. Brustwirbel.
b Ansatz an der Spina scapulae (gleichzeitig Ursprung für den M. deltoideus, Pars scapularis).

Im **Trab** ist der Muskel nur zu 80 % in der Stemmphase aktiv, dafür aber kurz zu Beginn der Vorschwingphase, wo er das Schulterblatt kurzzeitig nach dorsal bewegt und damit die Drehung des Schulterblattes einleitet. Im Galopp ist er bei der erstfußenden Gliedmaße zu 100 % der Stemmphase aktiv. Bei der zweitfußenden Gliedmaße ist er nur zu 80 % der Stemmphase aktiv.

Humananatomie

Synergisten und Antagonisten sind in ▶ **Tab. 9.3** aufgelistet. Die nachfolgenden Tabellen wurden modifiziert ([222]) und die Muskelnamen beim Hund eingefügt.

Funktionsstörung des M. trapezius

Abriss des M. trapezius an der Insertionsstelle bei einer Dorsalluxation des Schulterblattes. Symptome: Hochgradige Lahmheit der Gliedmaße, Verdickung und Schmerzhaftigkeit im Bereich des Schulterblattes, eventuell treten auch neurologische Ausfallserscheinungen auf, Hochstand des Schulterblattes durch den Abriss des M. trapezius. Außerdem sind die Mm. serratus ventralis und rhomboideus ebenfalls von ihren Insertionsstellen abgerissen (▶ **Abb. 9.23**).

M. sternocephalicus

Humananatomie

Nur in der Humanmedizin werden die Mm. sternocephalicus und brachiocephalicus zum **M. sternocleidomastoideus** zusammengefasst, da dieser Muskel beim Menschen als ein platter, zweibäuchiger Muskel vom Sternum und der Klavikula schräg kopfwärts zum Processus mastoideus des Schläfenbeines zieht. Da der Hund aber kein Schlüsselbein aufweist, verwenden viele der heutigen Anatomen diese Bezeichnung nicht mehr (▶ **Abb. 9.6**).

▶ **Tab. 9.3** Synergisten/Antagonisten des M. trapezius beim Menschen.

Bewegungsrichtung	Synergisten	Antagonisten
Verschiebung der Skapula nach kaudal	• M. pectoralis minor • M. pectoralis major • M. latissimus dorsi • M. serratus anterior (kaudaler Anteil)	• M. rhomboideus • M. serratus anterior (kranialer Anteil)
Verschiebung der Skapula nach medial	• M. latissimus dorsi • M. rhomboideus • M. pectoralis major	• M. serratus anterior
Verschiebung der Skapula nach kranial	• M. rhomboideus • M. serratus anterior (kranialer Anteil)	• M. serratus anterior • M. pectoralis minor • M. pectoralis major • M. latissimus dorsi

aus: Hohmann, Bewegungsapparat Hund (ISBN 9783132452657) © 2025 Georg Thieme Verlag KG Stuttgart • New York

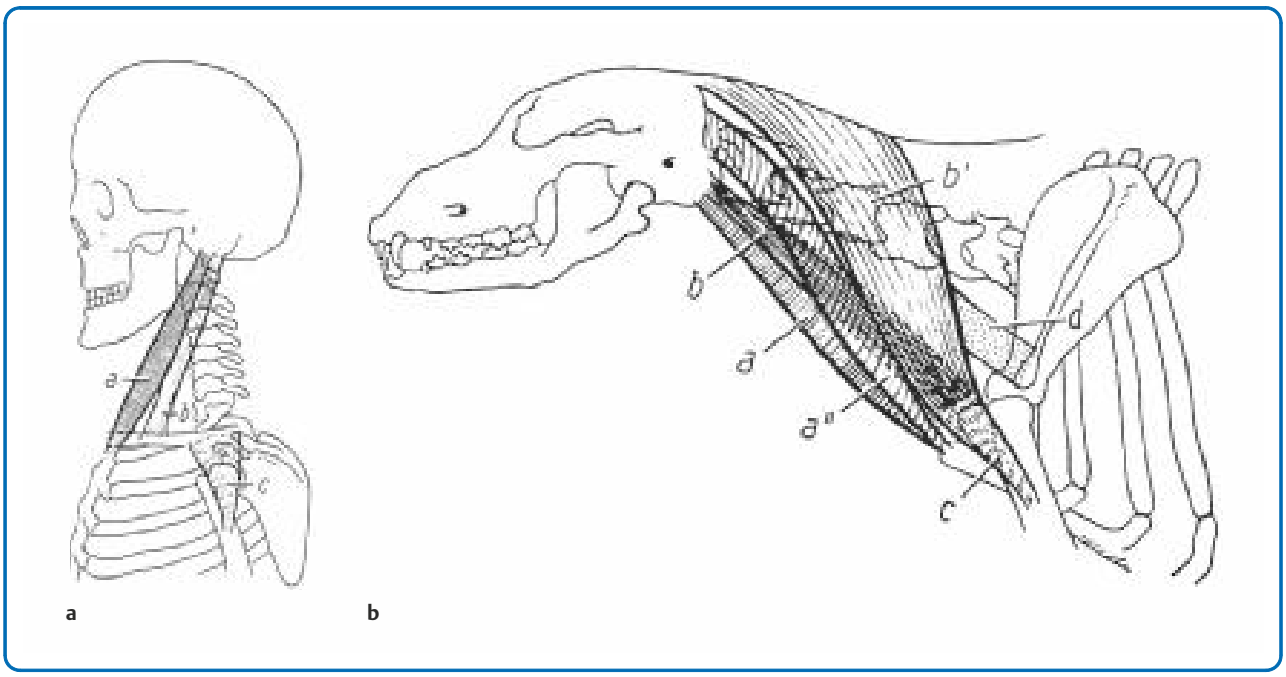

▶ **Abb. 9.6** Vergleichende Darstellung des M. sternocleidomastoideus beim Menschen und beim Hund. a) M. sternomastoideus (Msch.), M. sternocephalicus, Pars mastoidea (Hd.), a") M. sternocephalicus, Pars occipitalis (Hd.), b) M. cleidocephalicus, Pars mastoidea (Msch., Hd.), b') M. cleidocephalicus, Pars cervicalis (Hd.), c) M. cleidobrachialis (Msch., Hd.), b-b') und c) sind Anteile des M. brachiocephalicus, d) M. omotransversarius.

a Der Verlauf des M. sternocleidomastoideus beim Menschen. (Quelle: Nickel R, Schummer A, Seiferle E. Lehrbuch der Anatomie der Haustiere, Band 1: Bewegungsapparat. Parey 2003)

b Der Verlauf des M. sternocephalicus beim Hund. (Quelle: Nickel R, Schummer A, Seiferle E. Lehrbuch der Anatomie der Haustiere, Band 1: Bewegungsapparat. Parey 2003)

Steckbrief: M. sternocephalicus

Der M. sternocephalicus besitzt 2 Muskelanteile: die Pars occipitalis (früher: M. sternooccipitalis) und die Pars mastoidea (früher: M. sternomastoideus). Die Pars mastoidea des M. sternocephalicus bildet die ventrale Begrenzung der Drosselrinne (▶ **Abb. 9.7**, ▶ **Abb. 9.8**).

- **Ursprung:** Manubrium sterni und 1. Rippe
- **Ansatz:**
  - Pars occipitalis: an der Crista nuchae des Os occipitale
  - Pars mastoidea: am Proc. mastoideus des Schläfenbeines zusammen mit der Sehne der Pars mastoidea des M. cleidocephalicus
- **Innervation:** Ramus ventralis des N. accessorius (11. Gehirnnerv)
- **Funktion:** Der M. sternocephalicus nimmt nicht an der Verbindung zwischen Schultergliedmaße und Rumpf teil, da er vom Manubrium und der 1. Rippe kommt. Bei einseitiger Kontraktion werden Kopf und Hals zur Seite gezogen. Bei beidseitiger Kontraktion werden Kopf und Hals gebeugt. Er ist ein Feststeller des Kopfes während des Schluckaktes.

▶ **Abb. 9.7** M. sternocephalicus von kraniolateral. Sein Ansatz wird von den „besonderen Bewegern" des Kopfes verdeckt.

aus: Hohmann, Bewegungsapparat Hund (ISBN 9783132452657) © 2025 Georg Thieme Verlag KG Stuttgart • New York

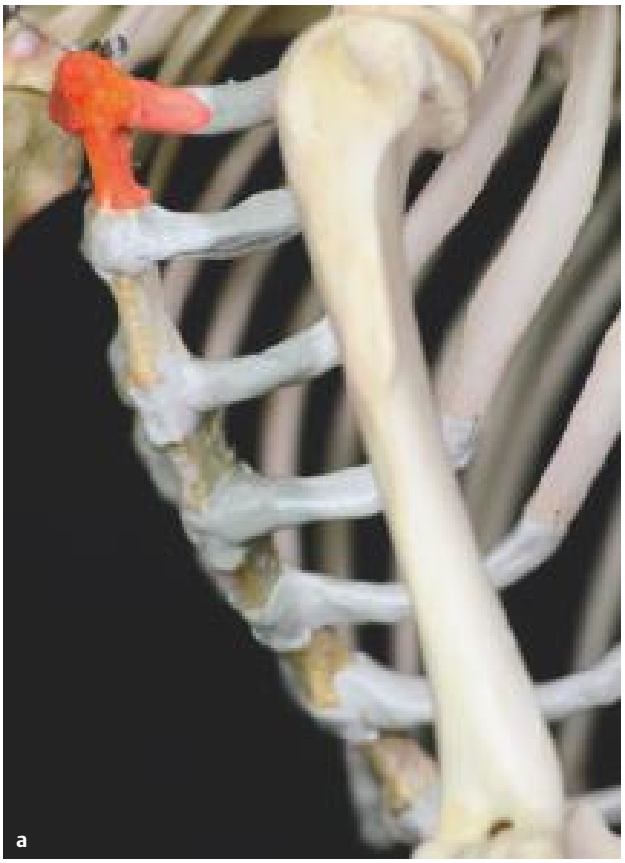

▶ **Abb. 9.8** M. sternocephalicus.
a Ursprung am Manubrium sterni und der 1. Rippe. Ansicht von ventrolateral.
b Ansatz an der Pars occipitalis an der Crista nuchae des Os occipitale (blau), Ansatz der Pars mastoidea am Proc. mastoideus des Schläfenbeines (rot). Ansicht von kaudolateral.

M. brachiocephalicus

Der M. brachiocephalicus bildet die dorsale Begrenzung der Drosselrinne und besteht aus dem M. cleidocephalicus mit seinen beiden Muskelanteilen, Pars mastoidea und Pars cervicalis, und dem M. cleidobrachialis (▶ **Abb. 9.9**, ▶ **Abb. 9.10**).

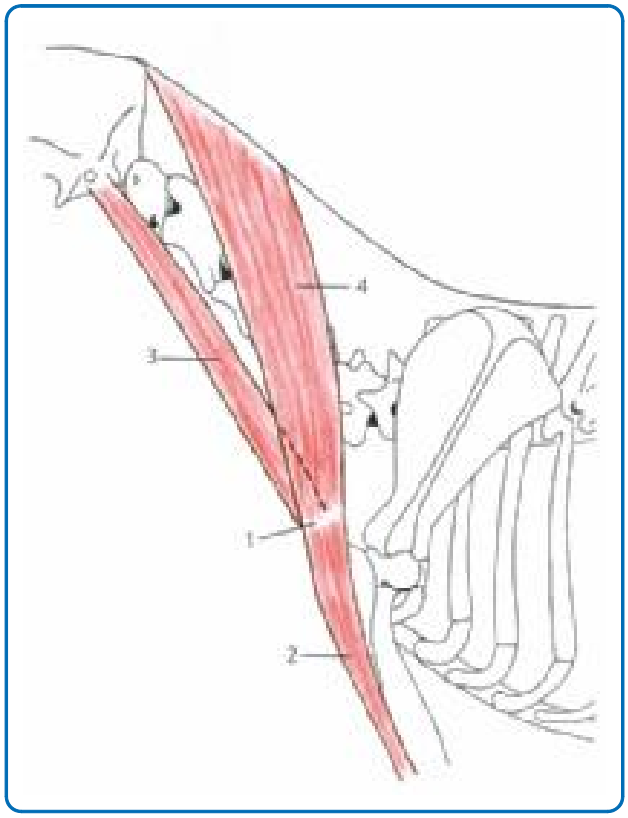

▶ **Abb. 9.9** M. brachiocephalicus: 1 Intersectio clavicularis, 2 M. cleidobrachialis, Ansatz an der Crista humeri, 3 Pars mastoidea des M. cleidocephalicus (Ursprung am Proc. mastoideus), 4 Pars cervicalis des M. cleidocephalicus (Ursprung an der dorsalen Raphe des Halses). (Quelle: Salomon FV, Geyer H, Gille U. Anatomie für die Tiermedizin. Enke 2015)

▶ **Abb. 9.10** M. brachiocephalicus mit Pars mastoidea (roter Pfeil) des M. cleidocephalicus (Ursprung am Proc. mastoideus, siehe auch ▶ **Abb. 9.11a**) und Pars cervicalis des M. cleidocephalicus (rot), Klavikularstreifen (Alufolie) sowie M. cleidobrachialis (nachfolgend von der Alufolie nach distal; weiß). Über dem M. cleidocephalicus liegt der M. sternocephalicus und verdeckt diesen zum Teil (weiß). Ansicht von kraniolateral.

aus: Hohmann, Bewegungsapparat Hund (ISBN 9783132452657) © 2025 Georg Thieme Verlag KG Stuttgart • New York

M. cleidocephalicus

Steckbrief: M. cleidocephalicus

Der M. cleidocephalicus besteht aus 2 Muskelanteilen, der Pars mastoidea und der Pars cervicalis (▶ **Abb. 9.11**).

- **Ursprung:** Beide Anteile gehen vom Klavikularstreifen aus. Hier haben sie noch eine Verbindung zum M. cleidobrachialis.
- **Ansatz:**
  - Pars mastoidea: am Proc. mastoideus des Schläfenbeines
  - Pars cervicalis: aponeurotisch aus der Medianen der Linea bzw. Crista nuchae
- **Innervation:** R. dorsalis des N. accessorius (11. Gehirnnerv) und des N. axillaris (M. cleidobrachialis)
- **Funktion:** Der M. cleidocephalicus ist an der Extension des Schultergelenks und der Vorführung der Gliedmaße beteiligt.
- **Kraft:** 73 Newton
- **Leistung:** 5 Watt
- **Anteil Typ-I-Fasern:** 23–24 %

Weitere Funktionen: Die Pars cervicalis des M. cleidocephalicus ist im Schritt und Trab jeweils zu Beginn und am Ende der Stemmphase und der Vorführphase aktiv. Sie bremst dabei die Rückführung der Gliedmaße am Ende der Stemmphase und die Halsbewegung nach dorsal ab. Des Weiteren leitet sie die Vorführung der Vordergliedmaße am Anfang der Vorschwingphase ein. Am Ende der Vorschwingphase zieht sie die Halswirbelsäule zur Seite der vorführenden Gliedmaße herüber und ist damit ein Seitwärtsbieger des Kopfes, der Oberarmfaszie und des Halses. Das ist ihr aber nur möglich, weil der Humerus gleichzeitig vom Caput laterale und Caput mediale des M. triceps brachii gehalten und stabilisiert wird. Bei festgestellter Gliedmaße zieht sie den Kopf und den Hals nach ventral.

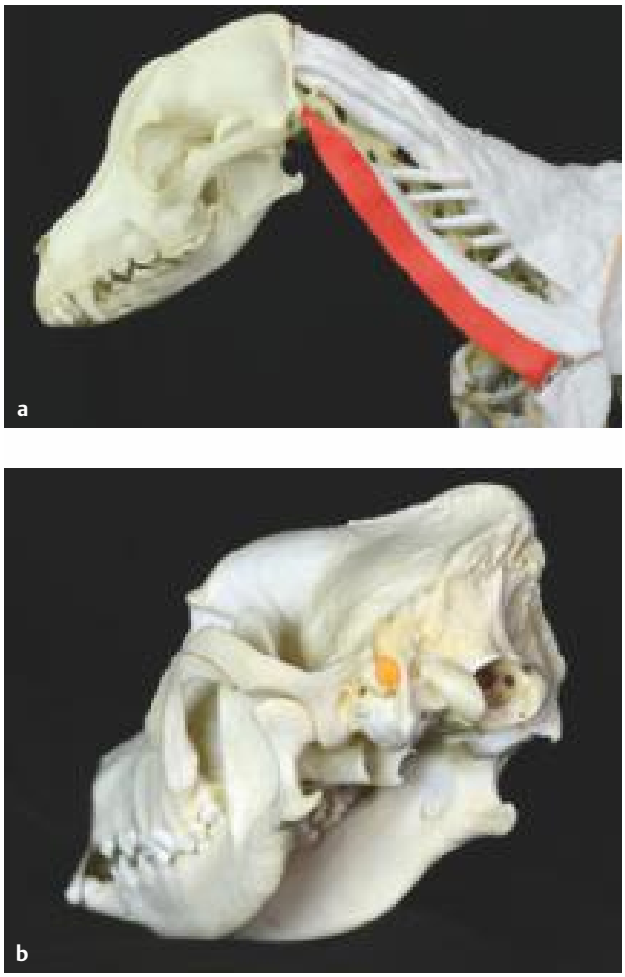

▶ **Abb. 9.11** M. cleidocephalicus.
a Ansicht von lateral. Darstellung der Pars mastoidea des M. cleidocephalicus (rot) mit Ansatz am Klavikularstreifen (Alufolie). Daneben in Weiß der M. omotransversarius.
b Ansatz der Pars mastoideus: Proc. mastoideus des Schläfenbeines. Die Pars cervicalis endet aponeurotisch in der Medianen der Linea bzw. Crista nuchae (hier nicht dargestellt). Ansicht von kaudolateral.

aus: Hohmann, Bewegungsapparat Hund (ISBN 9783132452657) © 2025 Georg Thieme Verlag KG Stuttgart • New York

M. cleidobrachialis

Steckbrief: M. cleidobrachialis

- **Ursprung:** aus dem sehnigen Klavikularstreifen, Intersectio clavicularis (▶ **Abb. 9.12**)
- **Ansatz:** distal an der Crista humeri (und nur hier heißt er M. cleidobrachialis). Der M. cleidobrachialis zieht kranial weiter als M. cleidocervicalis zum Proc. mastoideus des Schläfenbeines. Gemeinsam werden diese beiden Muskeln als M. brachiocephalicus bezeichnet.
- **Innervation:** N. axillaris, N. accessorius (11. Gehirnnerv)
- **Funktion:** Der M. cleidobrachialis ist im **Schritt** und **Trab** in den letzten 20 % der Stemmphase aktiv. In den ersten 40 % der Vorschwingphase ist er im Schritt und im Trab dagegen nur in den letzten 20 % der Vorschwingphase aktiv.

Weitere Funktionen: Die erstfußende Gliedmaße ist im **Galopp** schon in den letzten 50 % der Stemmphase aktiv, ansonsten verhält sich der Muskel wie im Schritt. Er ist in den letzten 20 % der Stemmphase und den ersten 40 % der Vorschwingphase aktiv. Er bremst die Rückführung der Gliedmaße ab und ist zu Beginn der Vorschwingphase an der Vorführung der Gliedmaße beteiligt. Im Galopp bremst er mehr die Rückführung der Gliedmaße ab als im Schritt und Trab.

Humananatomie

Beim Menschen wird nur der M. sternocleidomastoideus (▶ **Abb. 9.6**) beschrieben. Synergisten und Antagonisten sind in ▶ **Tab. 9.4** aufgelistet.

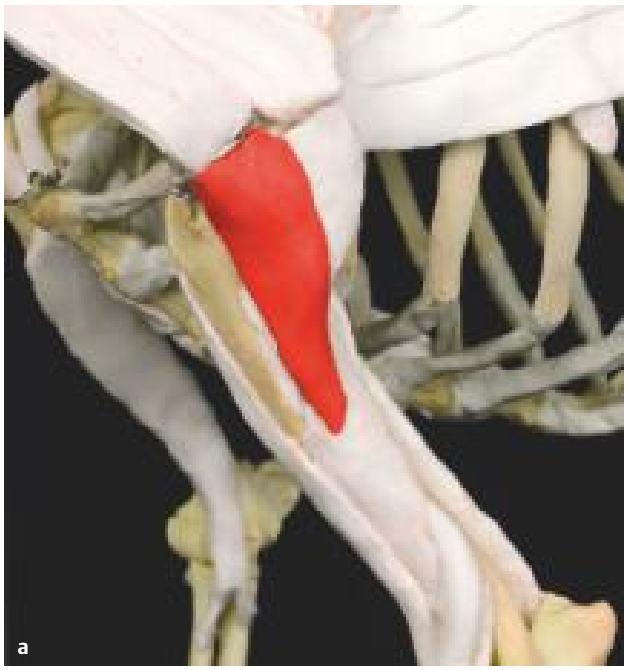

▶ **Abb. 9.12** M. cleidobrachialis.
a M. cleidobrachialis von kraniolateral. Ursprung aus dem sehnigen Klavikularstreifen (hier mit Alufolie dargestellt).
b Ansatz am Humerus, Lateral- (links) und Medialansicht (rechts), an der Crista humeri.

▶ **Tab. 9.4** Synergisten/Antagonisten des M. sternocleidomastoideus beim Menschen.

Bewegungsrichtung	Synergisten	Antagonisten
Aus gebeugter Kopfhaltung der Art. atlantooccipitalis		
Flexion der Art. atlanto-occipitalis	• M. rectus capitis anterior (beim Hund: M. rectus capitis dorsalis major) • M. longus capitis • M. scalenus anterior • Mm. suprahyoidei • Mm. infrahyoidei	• autochthone Nackenmuskulatur, die am Kopf zieht • M. sternocleidomastoideus (aus gestreckter Kopfhaltung; beim Hund: Mm. sternocephalicus und brachiocephalicus) • M. levator scapulae • M. trapezius, Pars descendens
Extension der Art. atlanto-occipitalis	• autochthone Nackenmuskulatur, die am Kopf zieht • M. sternocleidomastoideus (aus gestreckter Kopfhaltung; beim Hund: Mm. sternocephalicus und brachiocephalicus) • M. levator scapulae • M. trapezius, Pars descendens	• M. rectus capitis anterior (beim Hund: M. rectus capitis dorsalis major) • M. longus capitis • M. scalenus anterior • Mm. suprahyoidei • Mm. infrahyoidei
Aus gestreckter Kopfhaltung der Art. atlantooccipitalis		
Extension der Art. atlanto-occipitalis	• M. semispinalis capitis • M. longissimus capitis • M. splenius capitis • M. levator scapulae • M. trapezius, Pars descendens	• M. rectus capitis anterior (beim Hund: M. rectus capitis dorsalis major) • M. longus capitis • Mm. suprahyoidei • Mm. infrahyoidei

aus: Hohmann, Bewegungsapparat Hund (ISBN 9783132452657) © 2025 Georg Thieme Verlag KG Stuttgart • New York

M. omotransversarius (Schulter-Hals-Muskel)

Steckbrief: M. omotransversarius

Der M. omotransversarius besitzt einen kräftigen Muskelbauch und ist mit der Pars mastoidea des M. cleidocephalicus verbunden (▶ Abb. 9.13, ▶ Abb. 9.14).

- **Ursprung:** an der Ala atlantis bzw. dem Querfortsatz des Axis
- **Ansatz:** distales Ende der Spina scapulae; strahlt außerdem in die Fascia brachii (Schulterfaszie) lateral des Schultergelenks ein. Sein ventraler Rand verbindet sich mit der Pars cervicalis des M. trapezius.
- **Innervation:** Ramus dorsalis des N. accessorius (11. Gehirnnerv). Der M. omotransversarius, der M. trapezius und der M. brachiocephalicus sind die drei einzigen Muskeln der Vordergliedmaße, die von einem Gehirnnerv innerviert werden.
- **Funktion:** Der M. omotransversarius ist der Vorführer der Vordergliedmaße. Er zieht bei der Kontraktion das Schultergelenk nach kranial und unterstützt dadurch die Vorführung der Gliedmaße. Er ist ein Seitwärtsziehher des Kopfes und des Halses.

▶ **Abb. 9.13** M. omotransversarius von kaudolateral.

▶ **Abb. 9.14** M. omotransversarius, Lateralansichten.
a Ursprung am Atlasflügel bzw. dem Querfortsatz des Axis.
b Ansatz am distalen Ende der Spina scapulae.

aus: Hohmann, Bewegungsapparat Hund (ISBN 9783132452657) © 2025 Georg Thieme Verlag KG Stuttgart • New York

M. latissimus dorsi (breiter Rückenmuskel)

Steckbrief: M. latissimus dorsi

- **Ursprung:** mit einer Aponeurose aus der Fascia thoracolumbalis (▶ **Abb. 9.15a**)
- **Ansatz:** an der Crista tuberculi majoris und minoris des Humerus und in der Oberarmfaszie (▶ **Abb. 9.15b**)
- **Innervation:** N. thoracodorsalis und Nn. pectorales caudales des Plexus brachialis
- **Funktion:** Der Muskel ist nur die letzten 50 % der Vorschwingphase aktiv. Damit bremst er die Bewegung der Gliedmaße nach kranial aus und ist dadurch ein Rückzieher der gesamten Gliedmaße.
- **Kraft:** 228 Newton
- **Leistung:** 35 Watt
- **Anteil Typ-I-Fasern:** 29 %

Weitere Funktionen: Im unbelasteten Zustand (wenn der Hund z. B. auf dem Rücken liegt) ist er der Rückzieher des Humerus. Des Weiteren ist er ein Antagonist zum M. brachiocephalicus.

Humananatomie

Synergisten und Antagonisten sind in ▶ **Tab. 9.5** aufgelistet.

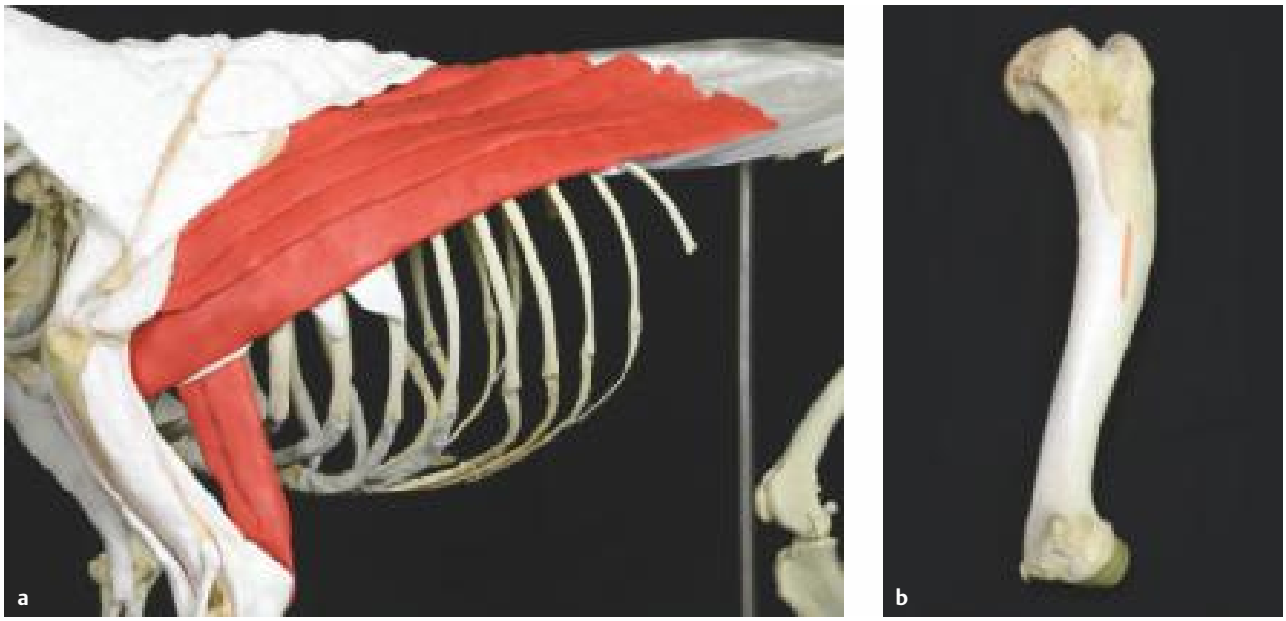

▶ **Abb. 9.15** M. latissimus dorsi mit dem M. tensor fasciae antebrachii, der aus ihm entspringt und am Olecranon ansetzt.
a Ansicht von lateral. Ursprung als Aponeurose aus der Fascia thoracolumbalis (hier im Foto aus Folie dargestellt).
b Ansatz medial am Humerus.

▶ **Tab. 9.5** Synergisten/Antagonisten des M. latissimus dorsi beim Menschen.

Bewegungsrichtung	Synergisten	Antagonisten
Innenrotation	• M. subscapularis • M. pectoralis major • M. deltoideus, Pars clavicularis • M. teres major	• M. infraspinatus • M. teres minor • M. deltoideus, Pars spinalis • M. triceps brachii, Caput longum
Adduktion	• M. pectoralis major • Mm. teres major et minor • M. coracobrachialis • M. biceps brachii • M. deltoideus, Pars spinalis et clavicularis, bei adduzierter Gliedmaße	• M. deltoideus, Pars acromialis • M. deltoideus, Pars spinalis et clavicularis, bei abduzierter Gliedmaße • M. infraspinatus (kranialer Anteil) • M. biceps brachii, Caput longum • M. subscapularis (kranialer Anteil)
Rückführung des Armes	• M. triceps brachii, Caput longum • M. teres major • M. deltoideus, Pars spinalis • M. subscapularis (kaudaler Anteil)	• M. pectoralis major • M. deltoideus, Pars clavicularis • M. biceps brachii • M. coracobrachialis • M. infraspinatus (kranialer Anteil)

aus: Hohmann, Bewegungsapparat Hund (ISBN 9783132452657) © 2025 Georg Thieme Verlag KG Stuttgart • New York

Mm. pectorales superficiales (oberflächliche Brustmuskeln)

Steckbrief: Mm. pectorales superficiales

Die Mm. pectorales superficiales setzen sich aus ihren beiden Anteilen, dem M. pectoralis descendens und dem M. pectoralis transversus, zusammen (▶ Abb. 9.16, ▶ Abb. 9.17).

- **Ursprung:** beide Anteile am Manubrium sterni von der 1.–3. (4.–6.) Rippe und der M. pectoralis transversus kranial am Corpus des Manubrium sterni
- **Ansatz:** beide Anteile an der Crista tuberculi majoris
  - Der M. pectoralis transversus strahlt zusätzlich in der Ellbogengelenkgegend in die Unterarmfaszie (Fascia antebrachii) ein.
- **Innervation:** Nn. thoracici cranialis et caudalis des Plexus brachialis
- **Funktion:** Sie verbinden die Vordergliedmaße mit dem Rumpf. Sie dienen als Adduktoren der Gliedmaße bei festgestelltem Rumpf und als Seitwärtszieher des Rumpfes bei festgestellter Gliedmaße.
- **Kraft:** 338 Newton
- **Leistung:** 15 Watt
- **Anteil Typ-I-Fasern:** 46 %

Weitere Funktionen: Im Schritt sind die Mm. pectorales superficiales nur in den letzten 20 % der Stemmphase und in den ersten 40 % der Vorschwingphase aktiv. Im Trab und Galopp sind sie in der zweiten Hälfte der Stemmphase und im ersten Drittel der Vorschwingphase aktiv. Damit verhindern sie in allen 3 Gangarten das Überstrecken des Schultergelenks am Ende der Stemmphase und sind an der Flexion des Schultergelenks zu Beginn der Vorschwingphase und kurzfristig auch an der Vorführung der Gliedmaße beteiligt.

▶ **Abb. 9.16** Mm. pectorales superficiales aus ventrolateraler Ansicht mit M. pectoralis profundus in Weiß auf der rechten und in Rot auf der linken Brustseite. Kranialer Anteil: M. pectoralis descendens; kaudaler Anteil: M. pectoralis transversus.

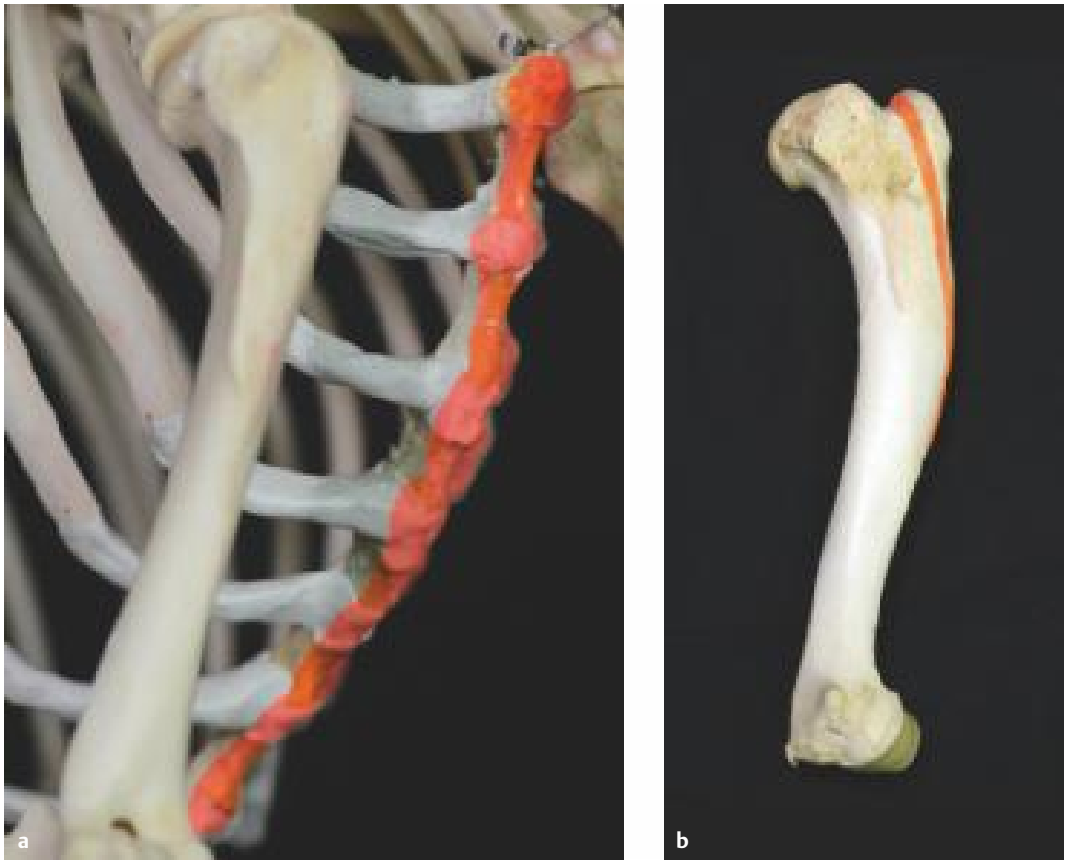

▶ **Abb. 9.17** Mm. pectorales superficiales.
a Ursprung: am Sternum, Ansicht von ventrolateral.
b Ansatz: beide Anteile an der Crista tuberculi majoris des Humerus, Medialansicht.

aus: Hohmann, Bewegungsapparat Hund (ISBN 9783132452657) © 2025 Georg Thieme Verlag KG Stuttgart • New York

▶ **Tab. 9.6** Synergisten/Antagonisten des M. pectoralis major, Pars sternocostalis, beim Menschen.

Bewegungsrichtung	Synergisten	Antagonisten
Adduktion der Art. humeri	• M. infraspinatus, kaudaler Anteil • M. teres minor • M. teres major • M. latissimus dorsi • M. coracobrachialis • M. biceps brachii, Caput breve (beim Hund ist der M. biceps brachii einköpfig) • M. deltoideus, Pars spinalis et clavicularis, bei adduzierter Gliedmaße • M. triceps brachii, Caput longum	• M. infraspinatus, kranialer Anteil • M. deltoideus, Pars acromialis • M. deltoideus, Pars clavicularis et Pars spinalis, bei abduzierter Gliedmaße • M. subscapularis • M. biceps brachii, Caput longum (beim Hund ist der M. biceps nur einköpfig)
Innenrotation der Art. humeri	• M. teres major • M. latissimus dorsi • M. deltoideus, Pars clavicularis • M. subscapularis	• M. teres minor • M. infraspinatus • M. deltoideus, Pars spinalis • M. biceps brachii, Caput longum

Humananatomie

In der Humanmedizin gibt es den M. pectoralis major, Pars abdominalis, Pars sternocostalis und die Pars clavicularis. Die Pars sternocostalis entspricht den Mm. pectorales superficiales. Synergisten und Antagonisten sind in ▶ **Tab. 9.6** aufgelistet.

M. rhomboideus (Rautenmuskel)

Steckbrief: M. rhomboideus

Der M. rhomboideus besteht aus dem M. rhomboideus thoracis, dem M. rhomboideus cervicis und dem M. rhomboideus capitis (▶ **Abb. 9.18**, ▶ **Abb. 9.19**).

M. rhomboideus cervicis

- **Ursprung:** aus der bindegewebigen Raphe des 2.–3. Brustwirbels
- **Ansatz:** median am Margo dorsalis scapulae
- **Kraft:** 105 Newton
- **Leistung:** 10 Watt
- **Anteil Typ-I-Fasern:** 37 %

M. rhomboideus thoracis

- **Ursprung:** Lig. nuchae an den Dornfortsätzen vom 4.–6. (7.) Brustwirbel
- **Ansatz:** median am Margo dorsalis scapulae und am Dorsalrand der Skapula
- **Kraft:** 105 Newton
- **Leistung:** 10 Watt
- **Anteil Typ-I-Fasern:** 67 %

M. rhomboideus capitis

- **Ursprung:** an der Crista nuchae des Schädels
- **Ansatz:** am Margo dorsalis scapulae

Alle 3 Anteile gemeinsam

- **Innervation:** Rami dorsalis et ventralis der Hals- und Brustnerven
- **Funktion:** Die 3 Anteile des M. rhomboideus sind Stabilisatoren von Kopf, Hals und Schulterblatt während der Bewegung, Heber der Schulter, der Vordergliedmaße und des Halses, Vorführer und Feststeller des Schulterblattes. Außerdem sind sie Antischwerkraftmuskeln.

Weitere Funktionen: M. rhomboideus cervicis und M. rhomboideus capitis bewegen den Dorsalteil der Schulter nach kranial. Sie dienen der Stabilisierung des Schulterblattdrehpunktes. Der M. rhomboideus cervicis ist in Schritt, Trab und Galopp (der erstfußenden Gliedmaße) sowohl in der Stemmphase als auch in der Vorschwingphase aktiv. Bei der zweitfußenden Gliedmaße ist der M. rhomboideus cervicis im Galopp nur die ersten 20 % der Vorschwingphase nicht aktiv. Der M. rhomboideus thoracis ist im Schritt, Trab und im Galopp (der erstfußenden Gliedmaße) die gesamte Stemmphase aktiv. Im Schritt ist er 60 % der Vorschwingphase aktiv und die letzten 20 %. Im Trab ist er nur 50 % der Vorschwingphase und die letzten 10 % aktiv. Im Galopp ist er die ersten 20 % bei der erstfußenden Gliedmaße aktiv und bei der zweitfußenden Gliedmaße nur in der Mitte der Vorschwingphase.

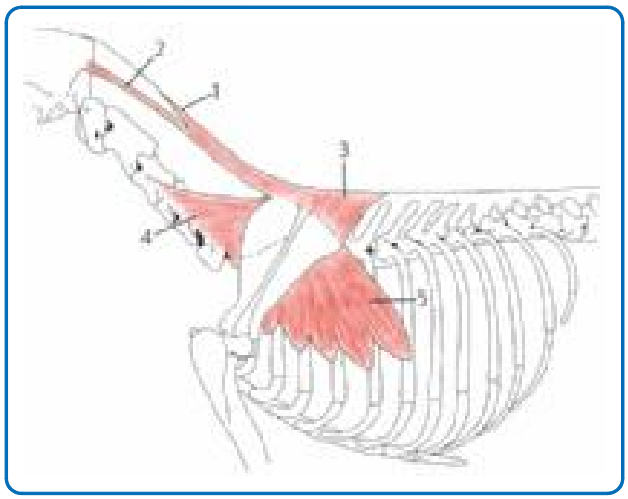

▶ **Abb. 9.18** Mm. rhomboideus und serratus ventralis. 1 M. rhomboideus cervicis, 2 M. rhomboideus capitis, 3 M. rhomboideus thoracis, 4 M. serratus ventralis cervicis, 5 M. serratus ventralis thoracis. (Quelle: Salomon FV, Geyer H, Gille U. Anatomie für die Tiermedizin. Enke 2015)

aus: Hohmann, Bewegungsapparat Hund (ISBN 9783132452657) © 2025 Georg Thieme Verlag KG Stuttgart • New York

Inhaltsverzeichnis

Vorwort zur 3. Auflage . . . 5
Vorwort zur 2. Auflage . . . 5
Vorwort zur 1. Auflage . . . 6
Widmung . . . 7
Geleitwort . . . 8
Autorenvorstellung . . . 13

Teil 1 Grundlagen

1 Bewegung ist Leben . . . 16
1.1 Einleitung . . . 16
1.2 Evolution der Bewegung . . . 17
1.2.1 Definition der Bewegung . . . 17
1.2.2 Evolutionäre Gründe für Bewegung . . . 17
1.2.3 Voraussetzungen für Bewegung . . . 18
1.2.4 Störungen der Bewegung . . . 19
1.3 Allgemeines zur Bewegung . . . 20
1.3.1 Orientierung . . . 20
1.3.2 Bewusste Bewegung . . . 20

2 Statik und Dynamik des Hundes . . . 22
2.1 Statik . . . 22
2.2 Statikveränderungen und deren Folgen . . . 23
2.2.1 Statikveränderungen, Knochenumgestaltungen und gestörte Gelenkfunktionen . . . 24
2.2.2 Statikveränderungen und Muskelfunktionsstörungen . . . 25
2.3 Bewegungsdynamik des Hundes . . . 27
2.3.1 Schwerkraft und Antischwerkraftmuskel . . . 27
2.3.2 Messungen des Brems- und Beschleunigungsweges . . . 29

3 Schwerpunkt und Unterstützungsfläche . . . 31
3.1 Schwerpunkt . . . 31
3.2 Die Unterstützungsfläche . . . 32
3.2.1 Physiologische Veränderungen und ihre Auswirkungen auf die Unterstützungsfläche . . . 32
3.2.2 Pathologische Veränderungen und ihre Auswirkungen auf die Unterstützungsfläche . . . 33

Teil 2 Grundlagen der Anatomie

4 Der Knochen . . . 38
4.1 Einleitung . . . 38
4.2 Allgemeiner Aufbau . . . 38
4.2.1 Bestandteile des Knochens . . . 38
4.2.2 Makroskopischer Aufbau . . . 38
4.2.3 Mikroskopischer Aufbau . . . 38
4.3 Knochenformen . . . 39
4.4 Statik des Knochens . . . 40
4.5 Funktion des Knochens . . . 41
4.6 Knochenwachstum . . . 41
4.6.1 Die Knochendichte . . . 42
4.7 Knochenabbau . . . 42
4.7.1 Knochen und Alter . . . 42

aus: Hohmann, Bewegungsapparat Hund (ISBN 9783132452657) © 2025 Georg Thieme Verlag KG Stuttgart • New York

4.8 Der piezoelektrische Effekt . . . 43
4.9 Folgen des Bewegungsmangels für den Hund . . . 46
4.10 Funktions- und Wachstumsstörungen der Knochen . . . 47

5 Das Gelenk . . . 48
5.1 Einteilungen der Gelenke . . . 48
5.2 Der Gelenkaufbau . . . 49
5.2.1 Die Gelenkflächen . . . 49
5.2.2 Der Gelenkknorpel . . . 50
5.2.3 Gelenkkapsel (Capsula articularis) . . . 54
5.2.4 Synovia . . . 55
5.2.5 Gelenkbänder . . . 55
5.2.6 Intraartikuläre Strukturen . . . 56
5.3 Allgemeine Biomechanik eines Gelenks . . . 57
5.3.1 Gelenkbewegungen und Gelenkbeweglichkeit . . . 58
5.4 Die Gelenke im Einzelnen . . . 61
5.4.1 Rumpf-Schulter-Gelenk . . . 61
5.4.2 Das Schultergelenk (Art. humeri) . . . 66
5.4.3 Das Ellbogengelenk (Art. cubiti) . . . 69
5.4.4 Das Radioulnargelenk (Art. radioulnaris) . . . 74
5.4.5 Das Karpalgelenk (Art. carpi) . . . 74
5.4.6 Die Zehengelenke der Vorderextremität . . . 78
5.4.7 Pfoten und Krallen . . . 81
5.4.8 Die Wirbelsäule . . . 90
5.4.9 Das Sakroiliakalgelenk (SIG) . . . 116
5.4.10 Das Hüftgelenk (Art. coxae) . . . 125
5.4.11 Das Kniegelenk (Art. genus) . . . 135
5.4.12 Das Tarsalgelenk (Art. tarsi, Sprunggelenk) . . . 155
5.4.13 Die Zehengelenke der Hinterextremität . . . 161

6 Die Muskulatur – Bewegungsantrieb Nr. 1 . . . 162
6.1 Anatomie der Muskulatur . . . 162
6.1.1 Aufbau des Muskels . . . 162
6.1.2 Funktion des Muskels . . . 170
6.1.3 Muskeltypen und Kontraktionsformen . . . 174
6.2 Der wachsende Muskel . . . 176
6.3 Der verkürzte Muskel . . . 176
6.4 Der alternde Muskel . . . 176
6.5 Die Muskelkette . . . 180
6.6 Hilfseinrichtungen der Muskulatur . . . 181

7 Markante Knochenpunkte und tastbare Muskeln . . . 184
7.1 Einleitung . . . 184
7.2 Der Körper im Ganzen . . . 184
7.2.1 Frontalansicht . . . 184
7.2.2 Kaudalansicht . . . 186
7.2.3 Lateralansicht . . . 187
7.2.4 Dorsalansicht . . . 188
7.2.5 Ventralansicht . . . 190
7.3 Der Kopf . . . 191
7.4 Die Vordergliedmaße . . . 192
7.5 Die Hintergliedmaße . . . 196

aus: Hohmann, Bewegungsapparat Hund (ISBN 9783132452657) © 2025 Georg Thieme Verlag KG Stuttgart • New York

Teil 3 Funktionelle Anatomie

8 Die Bewegung des Hundes . . . 200
8.1 Die Bewegungsarten des Hundes . . . 200
8.1.1 Bewegung ohne Ortsveränderung . . . 200
8.1.2 Bewegung mit Ortsveränderung . . . 201
8.1.3 Die Selbststabilisierung der Gliedmaße . . . 205
8.2 Die Gangarten des Hundes . . . 206
8.2.1 Der Schritt . . . 206
8.2.2 Der Trab . . . 208
8.2.3 Der Passgang . . . 210
8.2.4 Der Galopp . . . 212
8.2.5 Der Sprung . . . 214
8.2.6 Die Schrittlänge . . . 215
8.3 Die Beweglichkeit des Hundes . . . 216
8.4 Beweglichkeit der Vordergliedmaße und Hintergliedmaße . . . 216

9 Muskeln in Bewegung mit Untersuchungsgang und Pathophysiologie . . . 218
9.1 Grundlagen . . . 218
9.1.1 Kenndaten der Muskeln . . . 219
9.1.2 Synergisten und Antagonisten . . . 220
9.2 Muskeln der Vordergliedmaße im Überblick . . . 220
9.2.1 Funktionsgruppen der Vordergliedmaße . . . 220
9.2.2 Muskeln des Schultergürtels . . . 224
9.2.3 Eigenmuskeln der Schultergliedmaße . . . 225
9.3 Muskeln der Vordergliedmaße im Detail . . . 226
9.3.1 Muskeln des Schultergürtels . . . 226
9.3.2 Muskeln des Schultergelenks . . . 242
9.3.3 Muskeln des Ellbogengelenks . . . 254
9.3.4 Muskeln des Radioulnargelenks . . . 264
9.3.5 Muskeln des Karpalgelenks . . . 269
9.3.6 Muskeln der Zehengelenke . . . 275
9.3.7 Die Vordergliedmaße im Querschnitt . . . 297
9.4 Muskeln der Wirbelsäule im Überblick . . . 300
9.4.1 Die autochthone Rückenmuskulatur . . . 300
9.4.2 Die epaxiale und hypaxiale Stammmuskulatur . . . 301
9.4.3 Übersicht über die Muskeln des Stammes . . . 302
9.5 Muskeln der Wirbelsäule im Detail . . . 307
9.5.1 Muskeln der Halswirbelsäule . . . 307
9.5.2 Muskeln der Brustwand . . . 342
9.5.3 Muskeln der Bauchwand . . . 353
9.5.4 Muskeln der Lendenregion . . . 360
9.5.5 Muskeln der Rute . . . 362
9.5.6 Die Wirbelsäule im Querschnitt . . . 372
9.6 Muskeln der Hintergliedmaße im Überblick . . . 378
9.6.1 Funktionsgruppen der Hintergliedmaße . . . 378
9.6.2 Muskeln des Beckengürtels (innere Lendenmuskeln) . . . 380
9.6.3 Eigenmuskeln der Beckengliedmaße . . . 380
9.6.4 Die Hintergliedmaße und die Schrittlänge . . . 383
9.7 Muskeln der Hintergliedmaße im Detail . . . 384
9.7.1 Muskeln des Beckengürtels (innere Lendenmuskeln) . . . 384
9.7.2 Eigenmuskeln der Beckengliedmaße . . . 389
9.7.3 Muskeln des Kniegelenks . . . 418
9.7.4 Muskeln des Tarsalgelenks . . . 425
9.7.5 Muskeln der Zehengelenke . . . 432
9.7.6 Die Hintergliedmaße im Querschnitt . . . 446

aus: Hohmann, Bewegungsapparat Hund (ISBN 9783132452657) © 2025 Georg Thieme Verlag KG Stuttgart • New York

10 Klinischer Bezug zu ideomotorischen Bewegungen 450
10.1 Grundlagen 450
10.2 Praktische Beispiele 451

Teil 4 Anhang

11 Glossar 456

12 Literaturverzeichnis 464

13 Schlusswort 471

Sachverzeichnis 473

aus: Hohmann, Bewegungsapparat Hund (ISBN 9783132452657) © 2025 Georg Thieme Verlag KG Stuttgart • New York

Mima Hohmann

Bewegungsapparat Hund

Funktionelle Anatomie, Biomechanik und Pathophysiologie

480 Seiten, geb.
erscheint 2025

Jetzt kaufen



Mehr Bücher zu Homöopathie, Alternativmedizin und gesunder Lebensweise www.narayana-verlag.de