Zeitschrift

2013-III Homöopathie Zeitschrift - Bauchweh

Leseprobe

2013-III Homöopathie Zeitschrift - Bauchweh

von Zeitschrift

Herausgeber: Homöopathie Forum Medien & Verlag

Im Narayana Webshop finden Sie alle deutschen und englischen Bücher zu Homöopathie, Alternativmedizin und gesunder Lebensweise.

Copyright:
Narayana Verlag GmbH, Blumenplatz 2, D-79400 Kandern
Tel. +49 7626 9749 700
Email info@narayana-verlag.de
https://www.narayana-verlag.de

Narayana Verlag ist ein Verlag für Bücher zu Homöopathie, Alternativmedizin und gesunder Lebensweise. Wir publizieren Werke von hochkarätigen innovativen Autoren wie Rosina Sonnenschmidt, Rajan Sankaran, George Vithoulkas, Douglas M. Borland, Jan Scholten, Frans Kusse, Massimo Mangialavori, Kate Birch, Vaikunthanath Das Kaviraj, Sandra Perko, Ulrich Welte, Patricia Le Roux, Samuel Hahnemann, Mohinder Singh Jus, Dinesh Chauhan.

Narayana Verlag veranstaltet Homöopathie Seminare. Weltweit bekannte Referenten wie Rosina Sonnenschmidt, Massimo Mangialavori, Jan Scholten, Rajan Sankaran & Louis Klein begeistern bis zu 300 Teilnehmer

Editorial 3

TITELTHEMA „BAUCHWEH“

Die Schule liegt mir schwer im Magen
Ein vermeintlich einfacher Fall – *Andreas Zenner* 6

Schubfrei mit einem einzigen Mittel
Ein Fall schwerer Colitis ulcerosa – *Dr. med. Martina Hartmann und Dr. med. Jens Wurster* 12

Bauchschmerzen bei Kindern und Jugendlichen
Beispiele aus der Kinderarzt-Praxis – *Dr. med. Christian Lucae* 18

“Das ist wieder meine Svenja, so wie ich sie kenne“
Ein Fall hartnäckiger spasmodischer Obstipation – *Kunigunde Stolz* 28

„Vom Gefühl her tiptop“
Ein Fall von Colitis ulcerosa, gelöst mit einem Salz – *Christoph Schlüter* 40

Rezidivierende Bauchschmerzen und Einschlafstörungen
Ein Fall von Coffea cruda, gelöst nach der Sehgal-Methode – *Detlef Rathmer* 46

Warum kompliziert, wenn es auch einfach geht
Ein Fall von Reizdarm – *Helga Dittmar* 56

Eine Darmnosode bringt den Fall zu Ende
Salmonellose als Heilungshindernis – *Volker Weis* 62

„Der schwangere Mann“
Diffuse Bauchschmerzen seit der Schwangerschaft der Ehefrau – *Dr. med. Edeltraud Kühle* 66

Metastasiertes Melanom
Heilung durch Homöopathie induzierte „körpereigene Hyperthermie“ – *Heinz Huber* 72

Dr. Christian Lucae – Bauschmerzen

Dr. Hedwig Pötters – Calcium-Schwefel-Verbindungen

Heinz Huber – Metastasiertes Melanom

ARZNEIWISSEN
Steckbrief – Auflösung aus dem letzten Heft (HZ II/2013) 78
Steckbrief – welches Arzneimittel suchen wir? 79

LERNEN
Unter die Lupe genommen
Vier Calcium-Schwefel-Verbindungen – *Dr. med. Hedwig Pötters* 80
Einfacher und erfolgreicher
Softwaregestützte homöopathische Verschreibungsmethodik – *Dr. rer. nat. Philipp Zippermayr* 86
Von einem, der auszog, die Miasmenlehre zu widerlegen
Eine ausführliche Betrachtung zu den Miasmen in der Homöopathie – *Heinz Pscheidl* 98

ABONNEMENT 106

REZENSIONEN
Der Erde entfliehen
Die Insekten in der Homöopathie von Peter Fraser 108

POLITIK
Homöopathie und Leistungserstattung
Fußangeln naturheilkundlicher Heilpraktikerverbände – *Carl Classen* 109

SEMINARE
Ein lehrreicher Genuss
Live-Seminar mit Paul Herscu, 2013 – Dr. Sascha Aleksic, Freising 112
Homöopathie ist eine Lebenseinstellung
Fachfortbildung mit Dr. Alok Pareek in Wolfsburg – *Christine Mangold* 113

ARBEITSKREISE 116

IMPRESSUM 118

Detlef Rathmer – Coffea cruda

Christoph Schlüter – Colitis ulcerosa

Kunigunde Stolz – Obstipation

BAUCHSCHMERZEN BEI KINDERN UND JUGENDLICHEN

Beispiele aus der Kinderarzt-Praxis

Autor — Dr. med. Christian Lucae

Bauchschmerzen sind vor allem im Kindesalter ein häufiges Phänomen, sie können sowohl körperliche als auch seelische Ursachen haben.

Der folgende Artikel enthält vier Fallbeispiele von Kindern, die unter Bauchschmerzen litten. In allen Fällen hat das passende homöopathische für rasche und dauerhafte Heilung gesorgt.

Akut oder chronisch?

Bauchschmerzen gehören zu den häufigsten Beschwerden in der kinderärztlichen Praxis. Grundsätzlich kann man akute und chronische Bauchschmerzen unterscheiden. Die Differentialdiagnosen sind vielfältig (siehe Literaturhinweise 5 und 6).

Die Ursachen für akute Bauchschmerzen können ganz unterschiedlich sein: Darunter finden sich Magen-Darm-Infektionen, vor allem viraler Art (Rotaviren, Enteroviren u. a.), Obstipation, akute Appendizitis oder auch seltenere Diagnosen wie Pankreatitis, Invagination, gynäkologische Erkrankungen etc. Insbesondere im Säuglingsalter muss zusätzlich an angeborene Fehlbildungen gedacht werden.

Abb. 1: Teil eines Bauchschmerzprotokolls

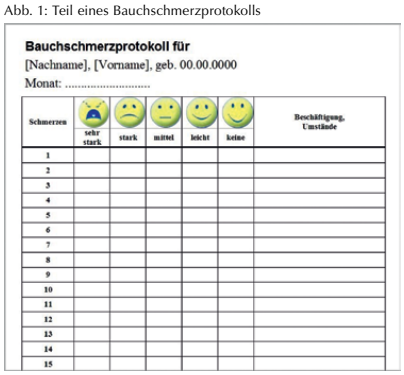

Bauchschmerzprotokoll für
[Nachname], [Vorname], geb. 00.00.0000
Monat: .....

Schmerzen	sehr stark	stark	mittel	leicht	keine	Beschäftigung, Umstände
1						
2						
3						
4						
5						
6						
7						
8						
9						
10						
11						
12						
13						
14						
15						

Chronischen Bauchschmerzen können ebenfalls eine Vielzahl von Erkrankungen zugrunde liegen wie Nahrungsmittelallergien, chronische Verstopfung, Infektionen (z. B. Giardia lamblia), Zöliakie, chronisch-entzündliche Darmerkrankungen und viele andere, teilweise seltene Ursachen. Bauchschmerzen aufgrund nachweisbarer organischer Ursachen müssen von rein funktionellen Bauchschmerzen abgegrenzt werden (z. B. „irritables Kolon").

Anamnese und Untersuchung

Bei Bauchschmerzen ist eine sorgfältige Anamnese besonders wichtig, da allein schon durch eine exakte Befragung viele Diagnosen ausgeschlossen werden können (siehe Literaturhinweise 2 und 3). Gerade bei schwer einzuordnenden Bauchschmerzen, bei denen zunächst kein Muster zu erkennen ist, kann das Ausfüllen eines Bauchschmerzprotokolls über einen Zeitraum von vier Wochen sehr hilfreich und erhellend sein (siehe oben).

Jeder Patient sollte zudem gründlich klinisch untersucht werden, ggf. auch rektal. Die Bestimmung von Körpergewicht und -länge mit Ermittlung der geschlechtsspezifischen Perzentilen, Urin-Diagnostik und Bestimmung der Entzündungswerte (Differenzialblutbild, CrP usw.) gehören zur Basisdiagnostik. Ergänzend können Ultraschall und weitere, zumeist der Klinik vorbehaltene Untersuchungen (z. B. Koloskopie), durchgeführt werden.

Als Basisdiagnostik bei chronischen Bauchschmerzen, insbesondere zum Ausschluss organischer Ursachen,

wird für die Praxis empfohlen (siehe Literaturhinweis 1):

- Differentialblutbild, CrP oder BSG
- Lipase, GPT, γGT, Gesamt-IgA, t-TG-IgA-Antikörper (Zöliakie), TSH, Kreatinin
- Urin-Status
- Stuhldiagnostik (Giardia lamblia, Würmer, Calprotectin oder Lactoferrin)

Da Ursachen und Diagnosen sehr vielfältig sind, kann in diesem Artikel nur ein kleiner Ausschnitt präsentiert werden. In den folgenden Beispielen geht es um drei der häufigsten Themen aus der täglichen Praxis: akute Appendizitis, Obstipation und funktionelle Bauchschmerzen.

Erstes Fallbeispiel: akutes Abdomen (Verdacht auf Appendizitis)

Anamnese
Ein 13-jähriger Junge kam mit Bauchschmerzen aus der Schule. Er sagte, das Bauchweh bestehe schon seit drei Tagen, sei in der Intensität aber deutlich zunehmend. Er hatte kein Fieber, nur leichte Übelkeit. Stuhlgang zuletzt am Morgen, normal geformt, kein Durchfall.

Befunde
- Klinischer Untersuchungsbefund: Allgemeinzustand leicht reduziert, blasses Gesicht, Abdomen weich, keine Abwehrspannung, aber deutlicher, starker Druckschmerz im rechten Unterbauch (McBurney-Punkt), Psoas-Zeichen negativ, Darmgeräusche spärlich
- Urin-Stix o. B.
- Abdomensonographie: Kokarde im rechten Unterbauch, keine freie Flüssigkeit (siehe Abb. 2)

Arzneimittelfindung und Verlauf
Die Arzneimittelfindung erfolgte spontan und ohne langwierige Repertorisation: Heftige Schmerzen im Unterbauch, die sich bei geringstem Druck verschlimmern und ein Patient, der blass auf der Untersuchungsliege liegt und jegliche Bewegung vermeidet, lassen sofort an Bryonia denken.

Verschreibung: *Bryonia alba C30*, alle 2 Stunden 3 Globuli

Mit einer homöopathischen Verschreibung allein ist es in diesen Fällen allerdings nicht getan: Ein Patient mit akutem Abdomen und – wie im vorliegenden Fall – deutlichen sonographischen Hinweisen für eine Appendizitis muss ins Krankenhaus eingewiesen werden. So erhielt der Patient Bryonia mit auf den Weg in die Kinderchirurgie, wo er für zwei Tage stationär aufgenommen wurde. Dort erhielt er eine Infusion zur Flüssigkeitssubstitution und wurde engmaschig überwacht. In der Sonographie wurde eine verdickte Appendix bestätigt, die Entzündungswerte waren erhöht. Unter fortlaufender klinischer Besserung konnte auf eine Operation verzichtet werden.

Abb. 2: Abdomensonographie mit Linearschallkopf, 5.0 MHz; deutlich sichtbar Kokarde (ringförmiges Gebilde in der Mitte)

Kommentar
Wie stets in diesen Situationen bleibt am Ende offen, ob die homöopathische Therapie hauptverantwortlich dafür war, die Operation abzuwenden. Aus der eigenen persönlichen Erfahrung und klinischen Einschätzung der Symptomatik vor der Krankenhauseinweisung allerdings erschien eine baldige Operation mit Appendektomie recht wahrscheinlich. Natürlich gibt es auch Spontanverläufe mit heftiger Akutsymptomatik, bei denen die Patienten nach mehreren Tagen Beobachtung wieder entlassen werden können. Dennoch: Eine homöopathische (Begleit-)Therapie bei akutem Abdomen sollte immer versucht werden, solange keine Zeit bis zur stationären Aufnahme verloren geht!

Zweites Fallbeispiel: Obstipation (Verdacht auf Rektumprolaps)

Anamnese
Ein dreijähriger Junge wurde in der Sprechstunde vorgestellt. Schon seit einem Jahr habe er immer wieder Probleme mit der Verdauung: Er ziehe sich in sein Zimmer zurück, suche eine ruhige Ecke, wolle nicht aufs Töpfchen. Teilweise mühe er sich bis zu zwei Stunden ab, bis endlich Stuhlgang kommt. Dann komme alles auf einmal, ein „riesen Berg". Dies klappe nur einmal pro Woche. Die Mutter beschreibt, dass sich beim Pressen etwas Darm nach außen stülpt. Der Stuhl sei nicht hart, Blut sei nie aufgefallen.

Der kleine Bub sei stets sehr anhänglich, verlasse die Eltern ungern. Im ersten Lebensjahr war er recht zart, mit sechs Monaten wurde eine statomotorische Entwicklungsverzögerung festgestellt, mit 16 Monaten konnte er schließlich laufen. Er leide oft unter Herpesbläschen an den Lippen und im Mund und friere leicht. Er zeige schon länger eine deutliche Abneigung gegen Milch und Eier. Die weitere Anamnese ergab keine Besonderheiten.

Untersuchungsbefund
Wortkarg und zurückhaltend, Allgemeinzustand gut,

Christian Lucae / Beispiele aus der Kinderarzt-Praxis / HZ III 2013 / S.18-26

Lesen, sehen, umsetzen!

Preisänderungen und Irrtümer vorbehalten (Stand 6/13). ¹ Innerhalb von Deutschland.

Homöopathie einfach und zeitsparend integrieren: Ohne theoretischen Ballast und an die Praxissituation des pädiatrisch tätigen Therapeuten angepasst, bietet dieses Nachschlagewerk den direkten Zugang zur Homöopathie. Übersichtlich gestaltete Mind Maps ordnen den Krankheitsbildern Arzneimittel zu, die dann tabellarisch näher beschrieben werden. So erfassen Sie homöopathisches Fachwissen auf einen Blick und können sicher und effizient behandeln.

M. Lang, W. Rauh
Homöopathische Behandlung von Kindern
Praxiswissen kompakt
2013. ca. 368 S., ca. 70 Abb., kart
ISBN 978-3-8304-7482-1 (Print)
ISBN 978-3-8304-7718-1 (PDF)
ISBN 978-3-8304-7719-8 (ePub)
ca. 69,99 € [D]/ 72,00 € [A]/ 98,00 CHF

Tel. (0711) 8931-900
Fax (0711) 8931-901
kundenservice@thieme.de
www.haug-verlag.de

Haug Verlag in
MVS Medizinverlage Stuttgart
GmbH & Co. KG
Oswald-Hesse-Straße 50
70469 Stuttgart

Haug

Abb. 3: Repertorisation mit RADAR 10.5 für Windows, Synthesis Treasure Edition (Einstellung: komplettes Synthesis) [7]

	1. **Ablage 1**		
1	1	Rektum – Obstipation – Kindern, bei	33
2	1	Rektum – Prolaps	117
3	1	Rektum – Obstipation – vergeblicher Stuhldrang und vergebliches Pressen	252
4	1	Stuhl – Groß	147
	2. **Ablage 2**		
5	1	Allgemeines – Speisen und Getränke – Milch - Abneigung	128
6	1	Allgemeines – Speisen und Getränke – Eier – Abneigung	54
	3. **Ablage 3**		
7	1	Mund – Aphthen	180
8	1	Mund – Aphthen – Kindern, bei	29
9	1	Gesicht – Hautausschläge – Herpes – Lippen – um die	79

	sulph.	nat-m.	calc.	sil.	bry.	nux-v.	sep.	merc.	ars.	nit-ac.
	9/18	9/17	8/19	8/15	8/12	7/18	7/17	7/15	7/12	7/12
1	1	1	3	2	1	3	2	-	-	1
2	2	2	3	2	1	3	3	3	2	2
3	3	3	2	3	2	3	3	3	2	3
4	2	2	3	3	3	3	3	1	1	-
5	2	1	2	2	2	1	2	1	1	1
6	3	2	1	-	1	-	-	-	-	2
7	3	2	2	1	1	3	1	3	3	2
8	1	1	3	1	1	2	-	3	1	-
9	1	3	-	1	-	-	3	1	2	1

unauffälliger klinischer Untersuchungsbefund, Körpergewicht 13.200 g.

Arzneimittelfindung und Verlauf
Für die Repertorisation können folgende Rubriken herangezogen werden (Abb. 3):

Zur weiteren Differenzierung könnten hinsichtlich der konstitutionellen Symptome noch folgende Rubriken ergänzt werden:

- Allgemeines – Entwicklung – langsame Entwicklung (17 Arzneien, nat-m. im 1. Grad)
- Allgemeines – Gehen – Gehenlernen, Laufenlernen – spätes (36 Arzneien, nat-m. im 3. Grad)

Das Symptom „zieht sich zum Stuhlgang in eine Ecke zurück" lässt sich repertorial nicht abbilden, es gibt lediglich eine Rubrik zum Stichwort Harnverhalt:

- Blase – Harnverhaltung – Anwesenheit anderer nicht urinieren; kann in (sechs Arzneien, nat-m. im 3. Grad)

Der kleine Patient erhielt schließlich Natrium muriaticum C200, 1-mal 3 Globuli (Einzeldosis).

Abb. 4: Einfache Ernährungsempfehlungen bei Obstipation (aus: [4]).

eher bevorzugt werden sollte ...	*eher weniger gegessen werden sollte ...*	*eher gemieden werden sollte ...*
viel Flüssigkeit (Wasser, Obstsäfte)	Fleisch	Bananen und rohe Äpfel
Obst, Gemüse, Suppen	Wurst	Magermilch
Vollkornbrot	Schinken	Quark, Magerkäse
Frischkornbreie, Müsli	Joghurt	Weißbrot, Brezen
Weizenkleie	Milch	Kuchen, Gebäck
Butter, Olivenöl	fettreicher Käse	weiße Nudeln, Reis
Honig	Eier	Kakao, Schokolade, Eis
Backpflaumen		Marzipan, Pralinen
		Pudding

Außerdem wurden Tipps zur Ernährung gegeben und der Ratgeber „Obstipation bei Kindern" ausgehändigt (vgl. Abb. 4).

Wiedervorstellung fünf Wochen später: Nach Gabe von Natrium muriaticum verschlimmerten sich die Probleme für zwei Wochen noch etwas, dann ging es aber sehr gut: Der Patient hatte seitdem täglich und freiwillig jeden Tag normalen Stuhlgang und war stets gut gelaunt. Dann trat wieder eine leichte Verstopfung auf, er war etwas unleidlich, zog sich aber nicht mehr so zurück wie zu Beginn. Er erhielt eine weitere Gabe Natrium muriaticum C200, 1-mal 3 Globuli. Seitdem sind keine weiteren Verdauungsprobleme aufgetreten (Nachbeobachtungszeit über ein Jahr).

Kommentar
Zur Diagnose Obstipation gibt es, wie eingangs angedeutet, eine ganze Reihe Differentialdiagnosen. Grundsätzlich ist es wichtig zu erwägen, ob es sich um funktionelle Beschwerden handelt, oder ob doch organische Ursachen abgeklärt werden müssen (Stichwort: Morbus Hirschsprung u. a.). Hierzu sei auf die einschlägige Literatur verwiesen [5, 6]. Eine begleitende Ernährungsberatung und Besprechung der Trinkmenge ist immer sinnvoll.

Drittes Fallbeispiel: rezidivierende Bauchschmerzen

Anamnese
Ein dreijähriger Junge wurde wegen regelmäßig auftretender Bauchschmerzen vorgestellt. Die Beschwerden bestanden seit einer zwei Monate zuvor aufgetretenen Magen-Darm-Grippe, die drei Tage gedauert hatte. Bauchschmerzen habe er immer abends, vor allem dann, wenn er nicht ins Bett gehen wolle. Er krümme sich oft vor Schmerzen und habe daher schon öfter Ibuprofen® bekommen. Stuhlgang komme täglich, meist normal geformt, ab und zu ein weicher Stuhl. Der Po sei regelmäßig wund.

Die Ernährung sei nicht zufriedenstellend: er möge weder Obst noch Gemüse, dafür habe er aber ein großes Verlangen nach Salami, Leberwurst und Speck. Die Mutter spricht von regelrechten „Salamiattacken". Ein direkter Zusammenhang zwischen Ernährung und Bauchschmerzen sei nicht feststellbar.

Nachts wache er mehrmals auf, auch Bauchschmerzen seien dabei ein Thema. Er werde daraufhin eine Weile auf Bauch und Rücken gestreichelt und schlafe dann wieder ein. Mit seiner Schwester spiele er wild, raufe und streite mit ihr. Er laufe oft einfach mal davon. Die weitere Anamnese ergab keine Besonderheiten.

Untersuchungsbefund
Allgemeinzustand gut, unauffälliger klinischer Untersuchungsbefund, Körpergewicht 15.500 g.
Eine weitere Diagnostik (Labor etc.) erschien unter den gegebenen Gesichtspunkten – relativ kurze Bauchschmerzanamnese, unauffälliger Untersuchungsbefund, Beschwerden seit akuter Magen-Darm-Infektion – zunächst nachrangig.

Arzneimittelfindung
Die Bauchschmerzsymptome sind für die homöopathische Arzneimittelfindung wenig charakteristisch. Am auffälligsten sind die „Salamiattacken", ein für Calcium phosphoricum und Tuberculinum bekanntes Verlangen. Dazu kommt ein regelmäßiges Erwachen nachts mit Verlangen nach Rückenstreicheln und ein eher wechselhaftes, launisches Gemüt. Aufgrund dieses Bildes wurde *Calcium phosphoricum C200*, 1-mal 3 Globuli (Einzeldosis) empfohlen, außerdem ein probiotisches Präparat mit Lactotbacillus GG® über zehn Tage.
Rückmeldung nach zwei Wochen: Es gehe im sehr gut, das Salamibedürfnis sei verschwunden, der Stuhlgang habe sich vollständig normalisiert, Bauchweh sei kein Thema mehr. Überraschenderweise schlafe er nun auch sehr gut und wache nachts nicht mehr auf.

Im folgenden halben Jahr wurde Calcium phosphoricum C200 als Einzeldosis noch zwei weitere Male verordnet, nachdem das Bauchschmerzthema wieder auftauchte – immer gekennzeichnet durch „Salamiattacken" – jeweils mit promptem Erfolg.

Kommentar
Derartige Bauchschmerzen, die in zeitlichem Zusammenhang mit einer akuten Magen-Darm-Infektion auftreten, sind in der Praxis häufig. Differentialdiagnostisch lässt sich an ein postenteritisches Syndrom denken, bei welchem insbesondere eine passagere Laktoseintoleranz, seltener eine Fruktoseintoleranz, als Ursache anhaltender Bauchschmerzen und/oder Durchfälle verantwortlich gemacht wird. Wenn Auslandsreisen vorausgegangen sind, muss natürlich auch an Infektionen durch Lamblien oder andere Erreger gedacht werden.

Das Verlangen nach Salami, Speck und geräuchertem Fleisch ist ein Leitsymptom von Calcium phosphoricum.

Erfreulich ist die homöopathische Behandlung vor allem dann, wenn neben der Zielsymptomatik – hier die Bauchschmerzen – auch die Begleitsymptome wie Schlafstörung und Verhaltensauffälligkeiten verschwinden.

Viertes Fallbeispiel: rezidivierende Bauchschmerzen

Anamnese
Ein sechseinhalb Jahre altes Mädchen litt seit anderthalb Jahren unter Bauchschmerzen. Eine Regelmäßigkeit war nicht zu erkennen, es fiel lediglich eine Häufung morgens vor dem Frühstück auf. Die Schmerzen wurden in der Bauchmitte gezeigt, sie hielten jeweils rund zehn Minuten an, ein warmes Kirschkernkissen oder eine Wärmeflasche linderten den Schmerz.
Auf die Frage nach dem Gemütszustand ihrer Tochter berichtete die Mutter, sie besuche die erste Klasse, in der Schule würde es gut laufen. Bei den Hausaufgaben sei sie schnell wütend, ungeduldig und sehr ehrgeizig. Auf dem Schulweg gebe es oft Stress, wenn größere Kinder schneller liefen und sie nicht mithalten könne. Sie sei leicht in Panik zu bringen und habe oft Angst, irgendetwas könne passieren, z. B. im Straßenverkehr oder mit ihrem Bruder. Unter den Geschwistern müsse alles extrem gerecht zugehen. Sie sei sehr empfindsam, beim Anblick eines Bettlers auf der Straße müsse sie weinen, das Leid anderer gehe ihr sehr nahe. Auch sei sie sehr empfindlich auf Geräusche.

Abgesehen von ausgeprägtem Salzverlangen (gerne pur) und nächtlichem Zähneknirschen ergab die weitere Anamnese keine Auffälligkeiten.

Abb. 5: Repertorisation mit RADAR 10.5 für Windows, Synthesis Treasure Edition (Einstellung: komplettes Synthesis) [7]

1	1	Gemüt – Mitgefühl, Mitleid	89
2	1	Gemüt – Ungerechtigkeit; erträgt keine	58
3	1	Gemüt – Ungerechtigkeit; erträgt keine – Kindern; bei	21
4	1	Gemüt – Empfindlich – Geräusche, gegen	248
5	1	Gemüt – Ehrgeiz – erhöht, vermehrt, sehr ehrgeizig	73
6	1	Gemüt – Furcht – geschehen; etwas werde	128
7	1	Zähne – Zähneknirschen – Schlaf; agg. im	72
8	1	Allgemeines – Speisen und Getränke – Salz – Verlangen	151

	caust.	phos.	sep.	nat-m.	nux-v.	carc.	calc.	staph.	med.	sulph.
	8/18	8/16	8/11	7/16	7/16	7/12	7/11	7/11	7/10	7/9
1	2	3	1	2	2	3	1	1	1	1
2	3	1	1	2	1	3	1	3	1	1
3	3	1	1	3	3	-	-	3	-	-
4	2	2	3	2	3	1	2	1	2	1
5	2	1	1	1	3	1	1	1	1	2
6	3	3	2	2	3	1	3	-	2	2
7	1	1	1	-	1	1	1	1	1	1
8	2	4	1	4	-	2	2	1	2	1

Untersuchungsbefunde
Unauffälliger klinischer Untersuchungsbefund, Körpergewicht 17,4 kg
Stuhlbefund: unauffällig, kein Nachweis von Würmern oder Wurmeiern

Arzneimittelfindung
Für die Repertorisation wurden folgende Rubriken herangezogen: (siehe Seite 25)

Die Patientin erhielt schließlich *Causticum C200*, 1-mal 3 Globuli (Einzeldosis), da das Psychogramm dieser Arznei am besten zu der Patientin passte.
Bericht ein Monat später: Keine Bauchschmerzen mehr, auch sonst keine Probleme. Der weitere Verlauf war unauffällig, auch emotional ging es der Patientin gut (Nachbeobachtungszeit über drei Jahre).

Kommentar
Bei letzterem Fall waren die Bauchschmerzen zwar der „Aufhänger", die eigentliche Problematik lag allerdings an anderer Stelle. Man könnte einwenden, dass viele Nachträge in Rubriken wie „erträgt keine Ungerechtigkeit" etc. zu unsicher und inhomogen sind. Wenn keine körperlichen Symptome auf ein Mittel hinweisen, muss die Arzneimittelfindung allein auf den psychischen Befund gestützt werden.

Fazit

Der vorliegende Artikel kann naturgemäß nur einen kleinen Ausschnitt aus der Praxis liefern, ist das Symptom „Bauchschmerzen" doch sehr vielgestaltig. Vor Beginn der homöopathischen Behandlung sollte immer eine klare Diagnose stehen, die notwendige Diagnostik darf nicht verpasst werden. Gerade bei neu und akut aufgetretenen Beschwerden sollte an ein akutes Abdomen gedacht werden, bei dem unter Umständen eine stationäre Einweisung erfolgen muss (erstes Fallbeispiel). Bei chronischen, Monate oder Jahre bestehenden Beschwerden kann eine genaue Anamnese und klinische Untersuchung zur Einschätzung genügen, manchmal ergänzt um eine Stuhldiagnostik (Fallbeispiele zwei und vier). Hilfreich für die Einschätzung der Therapie ist es, sich stets einen Zeitrahmen zu setzen, in dem die homöopathische Behandlung zum Erfolg führen muss. Insbesondere bei funktionellen Bauchschmerzen ist die Homöopathie sehr lohnend sein.

Literatur:

1. Claßen, M.: Irritables Kolon bei Kindern. Monatsschrift Kinderheilkunde 159, 2011: 1206-1212
2. Lucae, C.: Besondere Aspekte der homöopathischen Therapie im Kindesalter. Allgemeine Homöopathische Zeitung 258, 2013: 22-26
3. Lucae, C.: Die homöopathische Anamnese in der Pädiatrie. AHZ 248, 2003: 5–13
4. Lucae, C.: Obstipation bei Kindern. Kompass Komplementärmedizin 37. In: Natur und Medizin, Mitgliederbrief Nr. 5, September/Oktober 2005.
5. Michalk, D. / Schönau, E. (Hrsg.): Differentialdiagnose Pädiatrie, 2. Aufl., München, Jena: Elsevier 2005
6. Peinbauer, T.: Erkrankungen des Verdauungstraktes. In: Pfeiffer, Herbert; Drescher, Michael; Hirte, Martin (Hrsg.): Homöopathie in der Kinder- und Jugendmedizin. 2., überarbeitete und erweiterte Auflage. München: Elsevier / Urban & Fischer 2007, S. 459-504
7. RADAR 10.5 für Windows, Synthesis Treasure Edition. Assesse: Archibel medical software 2009

Dr. med. Christian Lucae
Heinrich-Marschner-Str. 70
D-85598 Baldham
ZKH@lucae.net

Dr. med. Christian Lucae, Facharzt für Kinder- und Jugendmedizin, Homöopathie, Naturheilverfahren, privatärztliche Praxis in Baldham bei München. Mitherausgeber der Zeitschrift für Klassische Homöopathie. Publikationen unter www.lucae.net

Zeitschrift

2013-III Homöopathie Zeitschrift - Bauchweh

120 Seiten, kart.
erscheint 2013

Jetzt kaufen

Mehr Bücher zu Homöopathie, Alternativmedizin und gesunder Lebensweise www.narayana-verlag.de